



## Bloque II: discusión de casos clínicos

### Artritis e Hidradenitis

Mireia Moreno Martínez-Losa MD PhD

Servicio de Reumatología.

Parc Taulí Hospital Universitari. Institut d'Investigació i Innovació Parc Taulí (I3PT-CERCA). Universitat Autònoma de Barcelona. Sabadell, Spain.

Unidad de Espondiloartritis





## CONFLICTOS DE INTERÉS



- Durante el curso del año he recibido financiación en relación a cursos y/o congresos, o como asesor de: MSD, Pfizer, AbbVie, Janssen Cilag, Novartis, Amgen, Lilly.
- **No he recibido ninguna influencia ni ninguna financiación privada para la elaboración de esta charla.**



Varón de 53 años, en seguimiento desde los 38 años aprox

NAMC

\*\* FUMADOR 10 cigarrillos al día pero anteriormente 20-40 cig al día desde lo 19 años.

\*\* HTA diagnosticada a los 50 años

no DLP, no DM

No neumo, cardio, gastro, hepato, nefro, neuropatia conocida.

No patología tiroidal

Laboral: mozo de almacen. Actualmente con invalidez.



### \*\* ESPONDILOARTRITIS

. Diagnostico en el 2007 .

. Inicio de síntomas en el 2000 aprox (a los 31 años)

en forma de RAQUIALGIA INFLAMATORIA

lumbar y dolor alternante en nalgas ( AINE ocasional)

cervicalgia inflamatoria (resistente a AINE y limitante) → consulta al MAP

HLA-B27+

FR-, ACPA –

VSG 23 y PCR 1,7 mg/dL

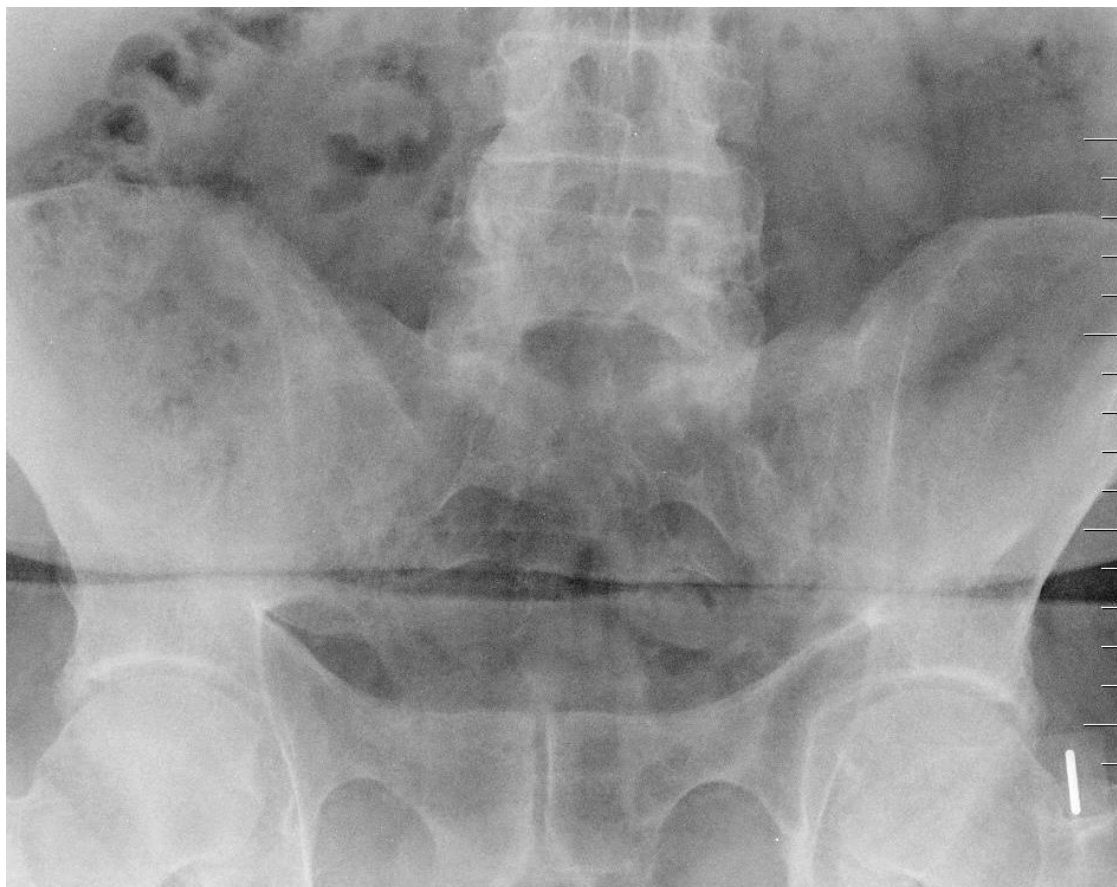No MEME: psoriasis, enfermedad inflamatoria intestinal, uveítis

No manifestaciones periféricas: artritis, entesitis , dactilitis

No antecedentes familiares de EspA

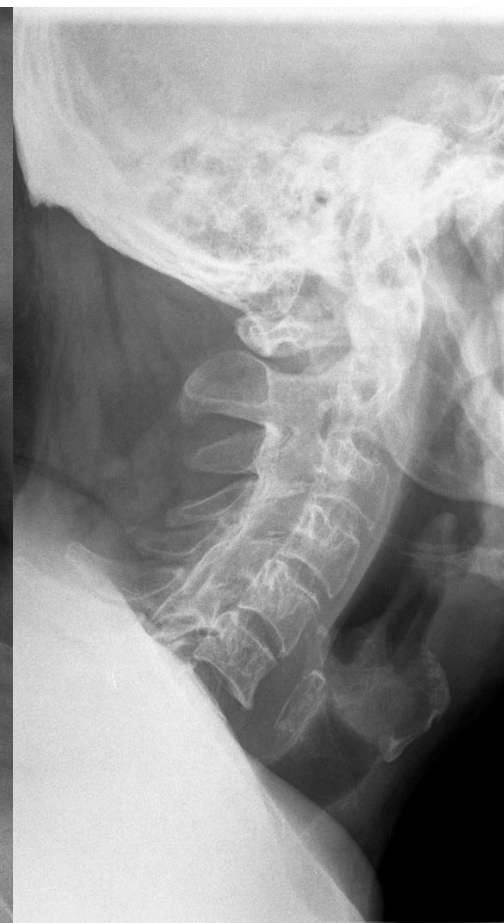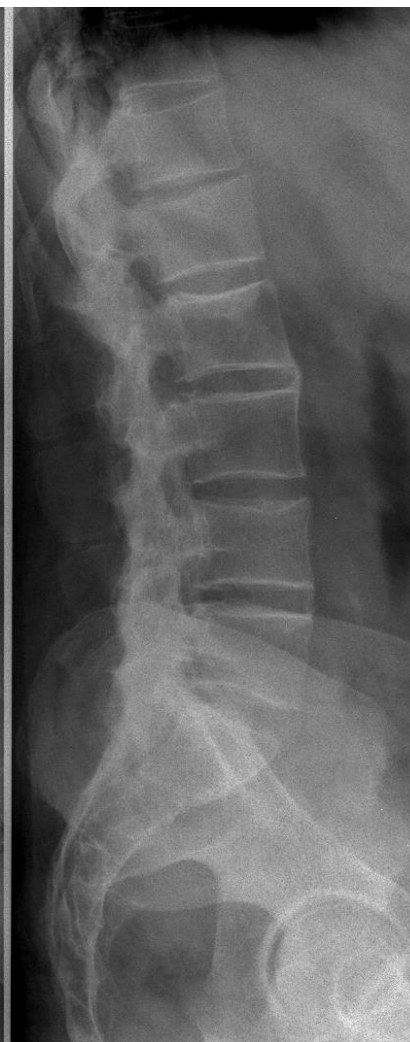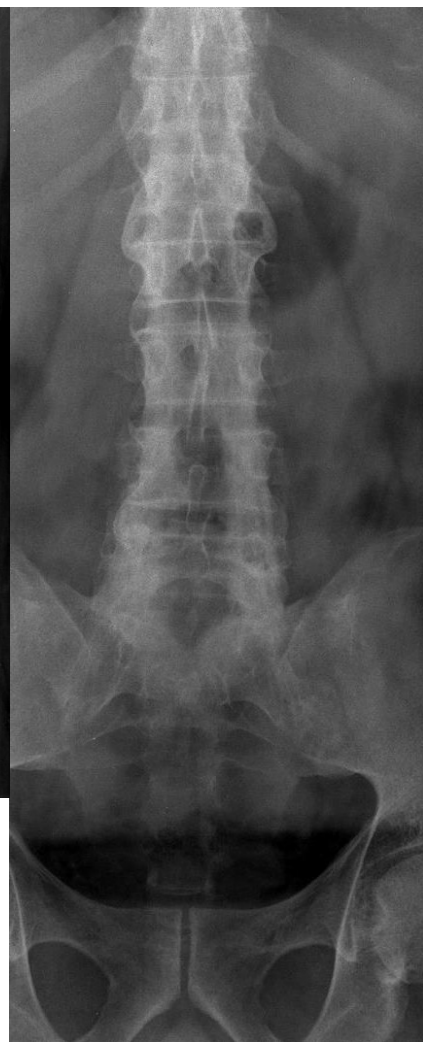


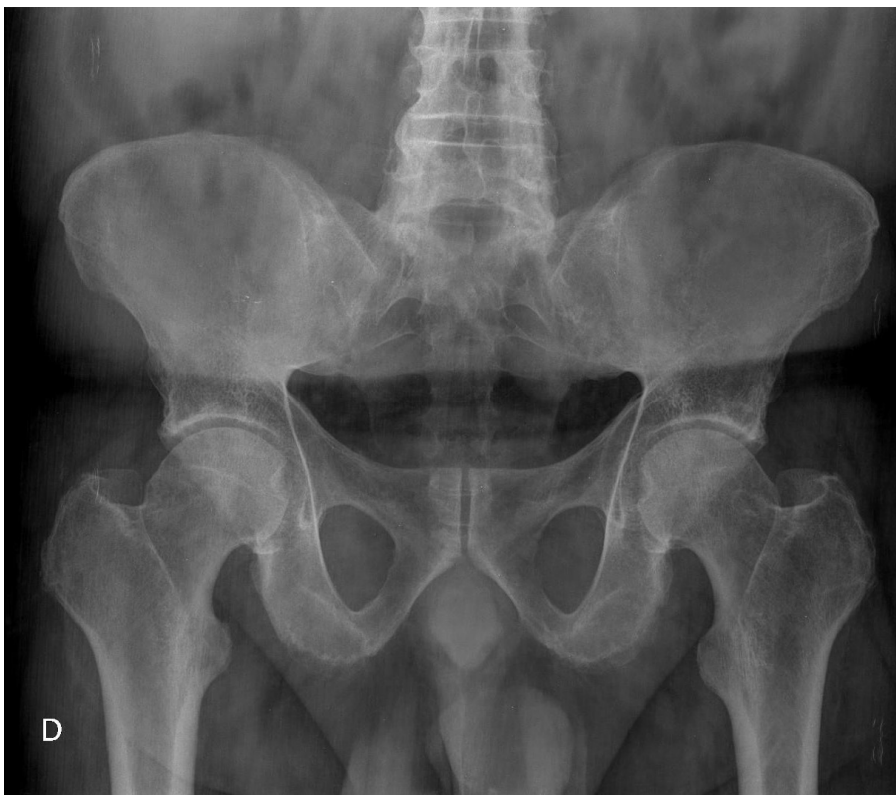# CASO CLÍNICO





# CASO CLÍNICO

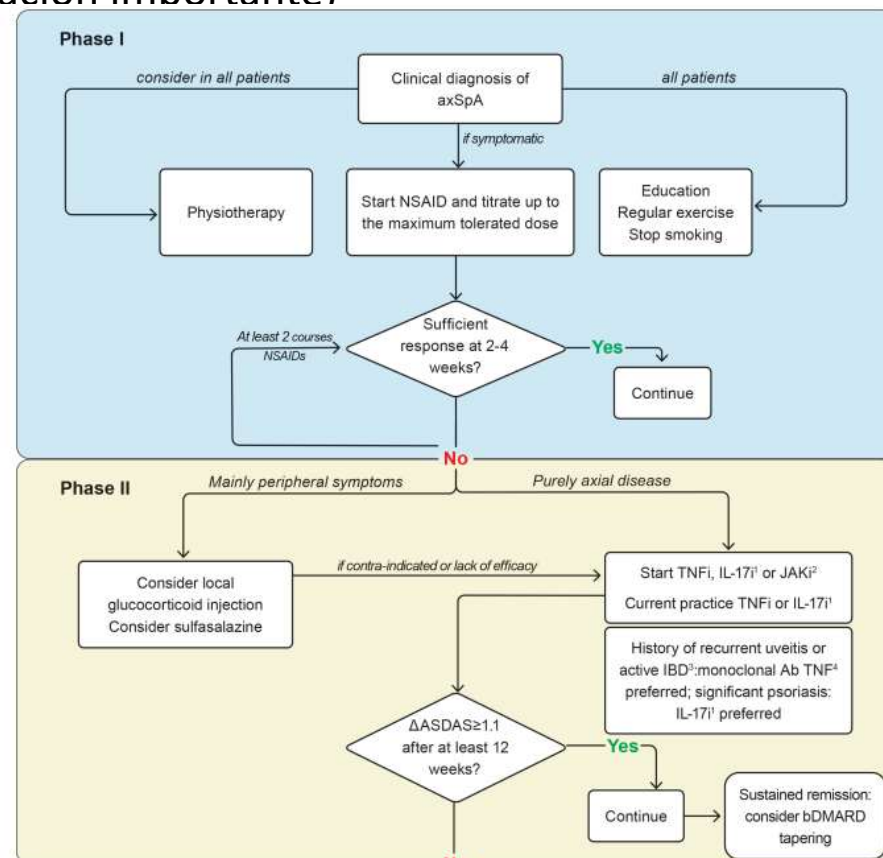
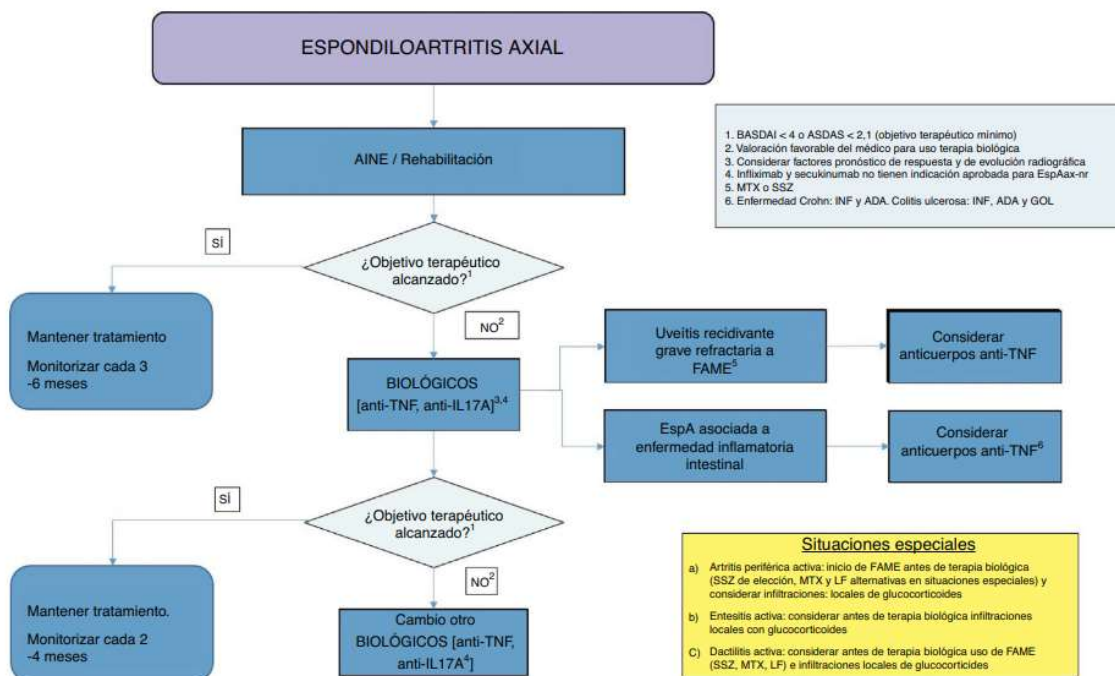






## ESPONDILOARTRITIS AXIAL RADIOGRÁFICA AVANZADA (espondilitis anquilosante)

Gran carga de enfermedad (↑ RFA, ↑ daño estructural, limitación importante)  
Resistente a 2 AINE





### ESPONDILOARTRITIS AXIAL RADIOGRÁFICA AVANZADA (espondilitis anquilosante)

2008: inicia terapia biológica con antiTNF (etanercept) → entra en remisión clínica y biológica.

A partir del 2011 presenta

- . Remisión clínica con BASDAI <2 y EVA <2. ASDASPCR 2,1- 3,5 (por la PCR )
- . elevación de PCR y VSG con leucocitosis y desviación a la izda.



- .. Causa infecciosa
- .. Causa neoplásica
- .. Debut de alguna MEME (Crohn, colitis ulcerosa)

Tandas de antibióticos  
TC toracoabdominal  
Cultivos: sangre, orina...





2015:

. Brote de dolor axial. De TODA la columna, con una rigidez muy marcada.

Analítica :

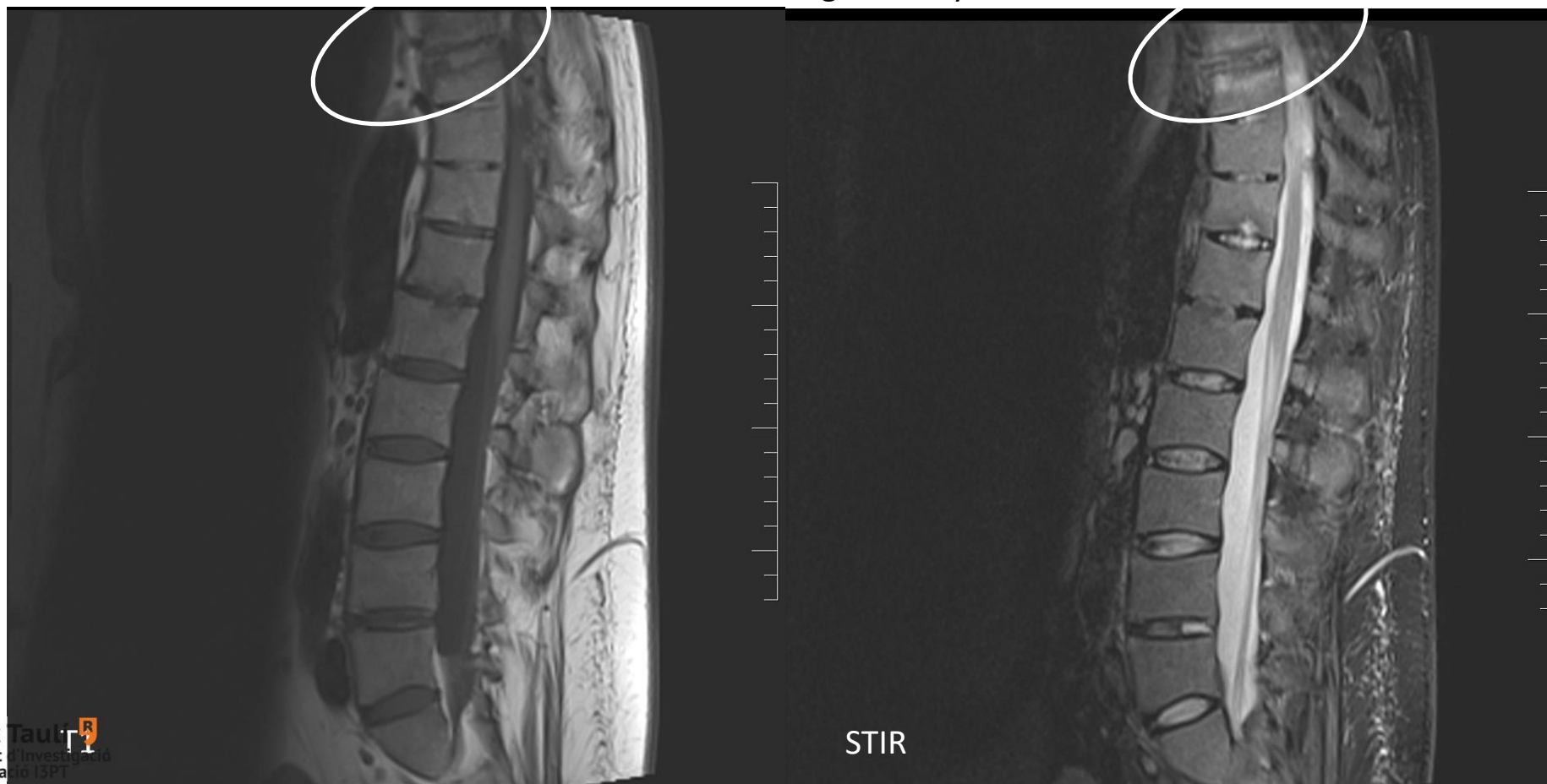Leucòcits \* $13.55 \times 10^9/L$ , , Neutròfils \* $10.19 \times 10^9/L$ , limfòcits  $2.19 \times 10^9/L$ ,  
Hemoglobina \* $124 \text{ g/L}$ , Plaquetes \* $502 \times 10^9/L$ ,  
Veloc. sedimentació globular \* $64 \text{ mm } 1^a \text{ h.}$ , Proteïna C reactiva \* $9.9 \text{ mg/dL}$

RM columna vertebral



2015:

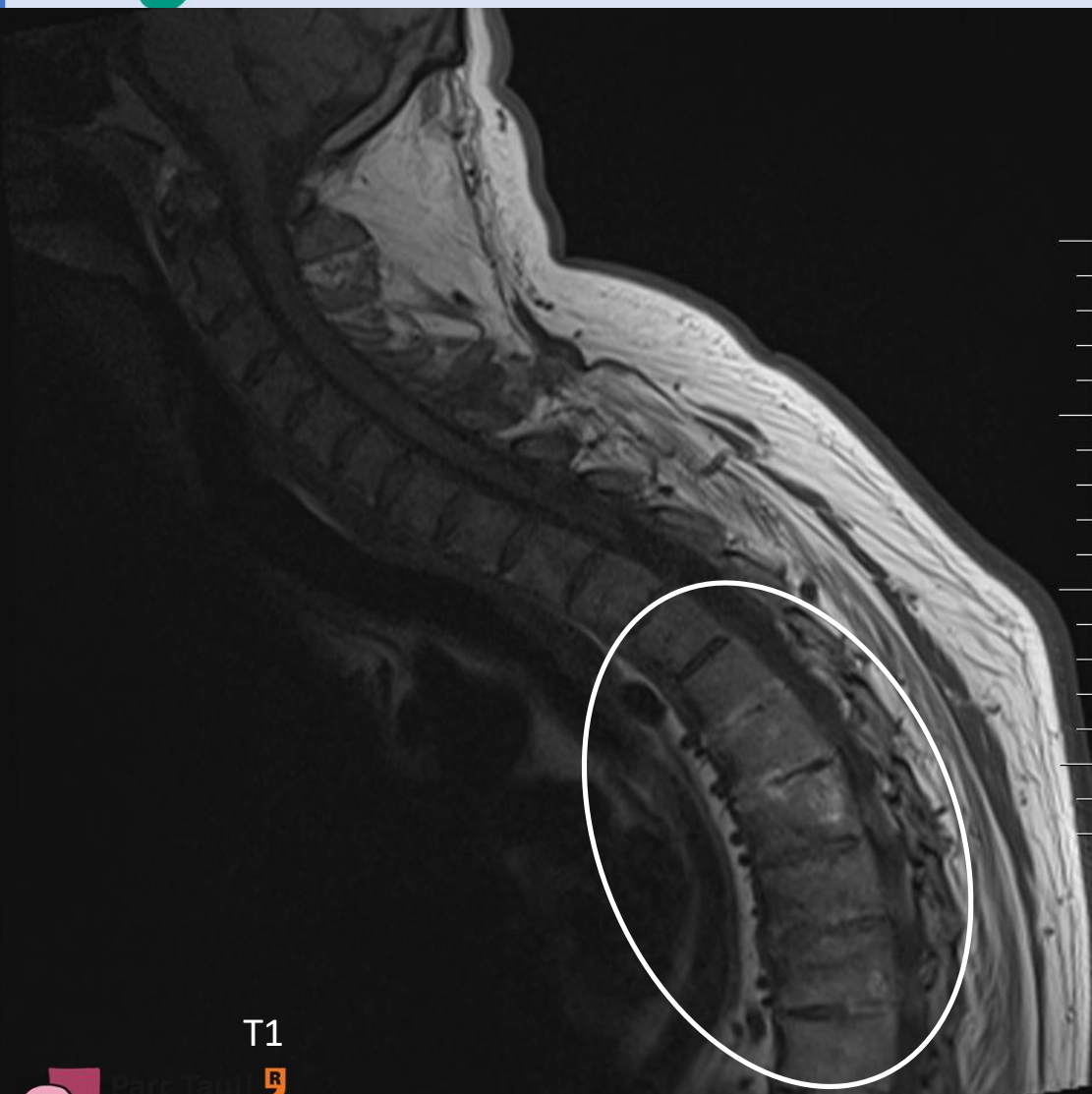
. Brote de dolor axial. De TODA la columna, con una rigidez muy marcada.



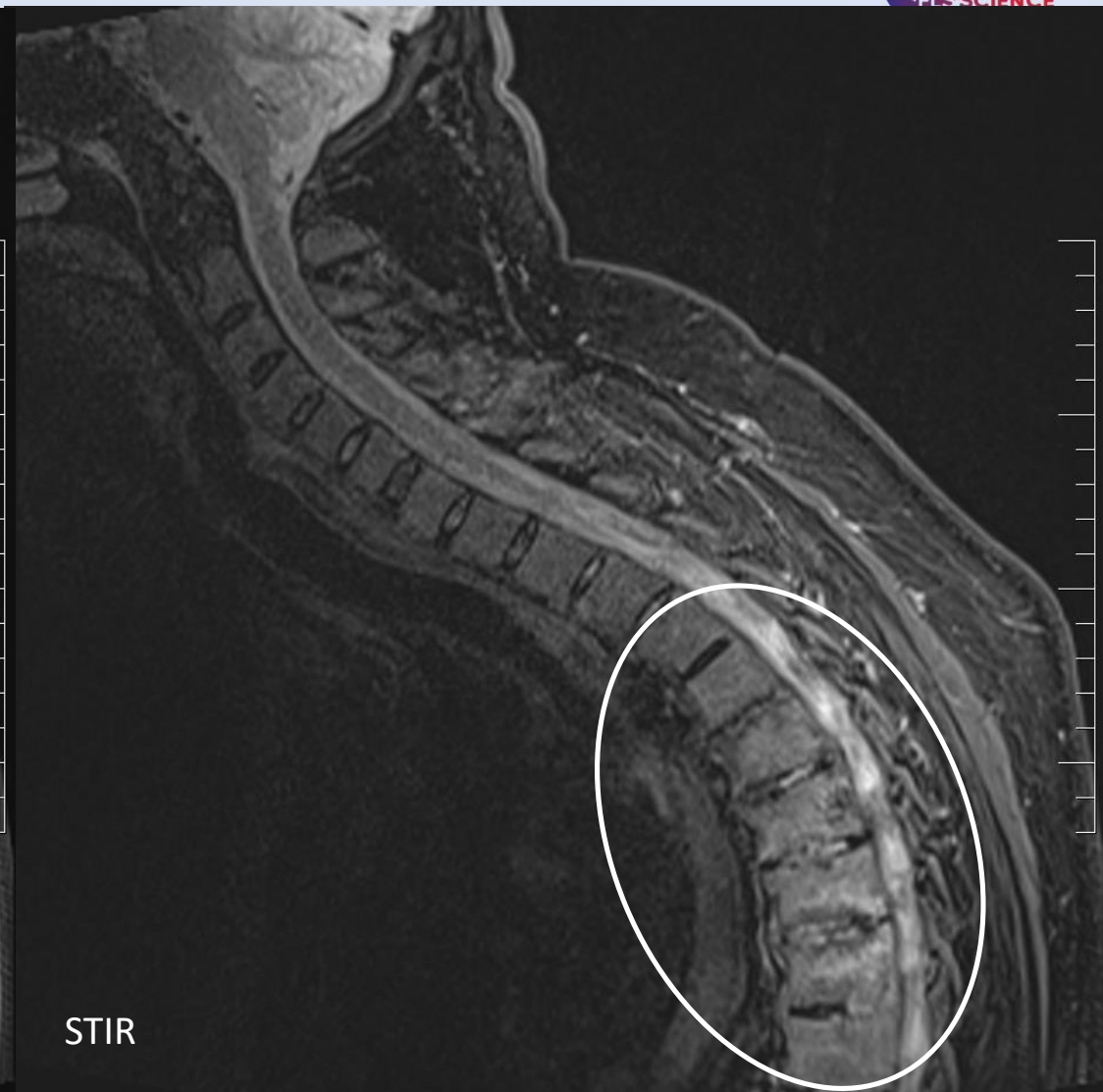STIR



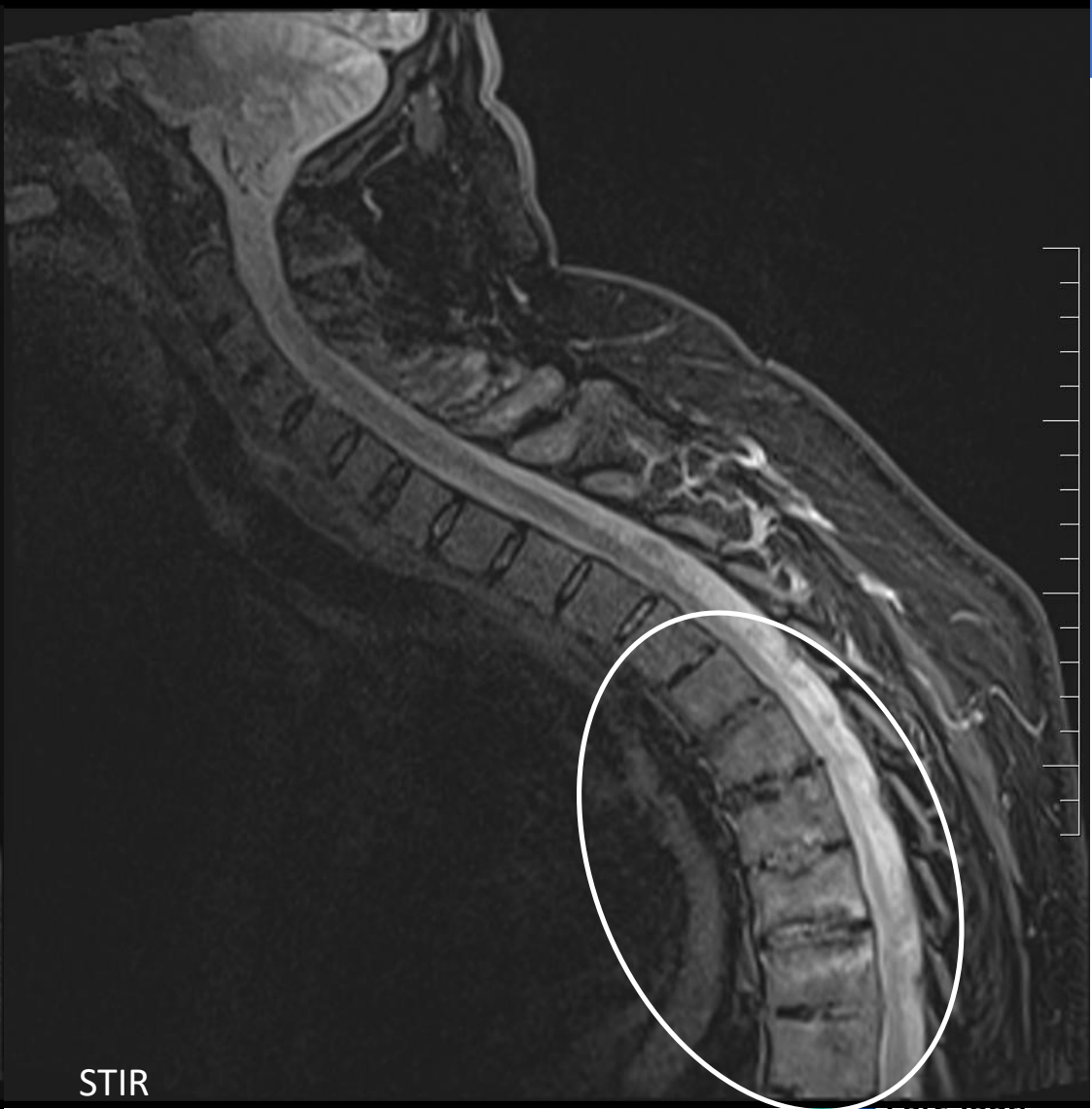
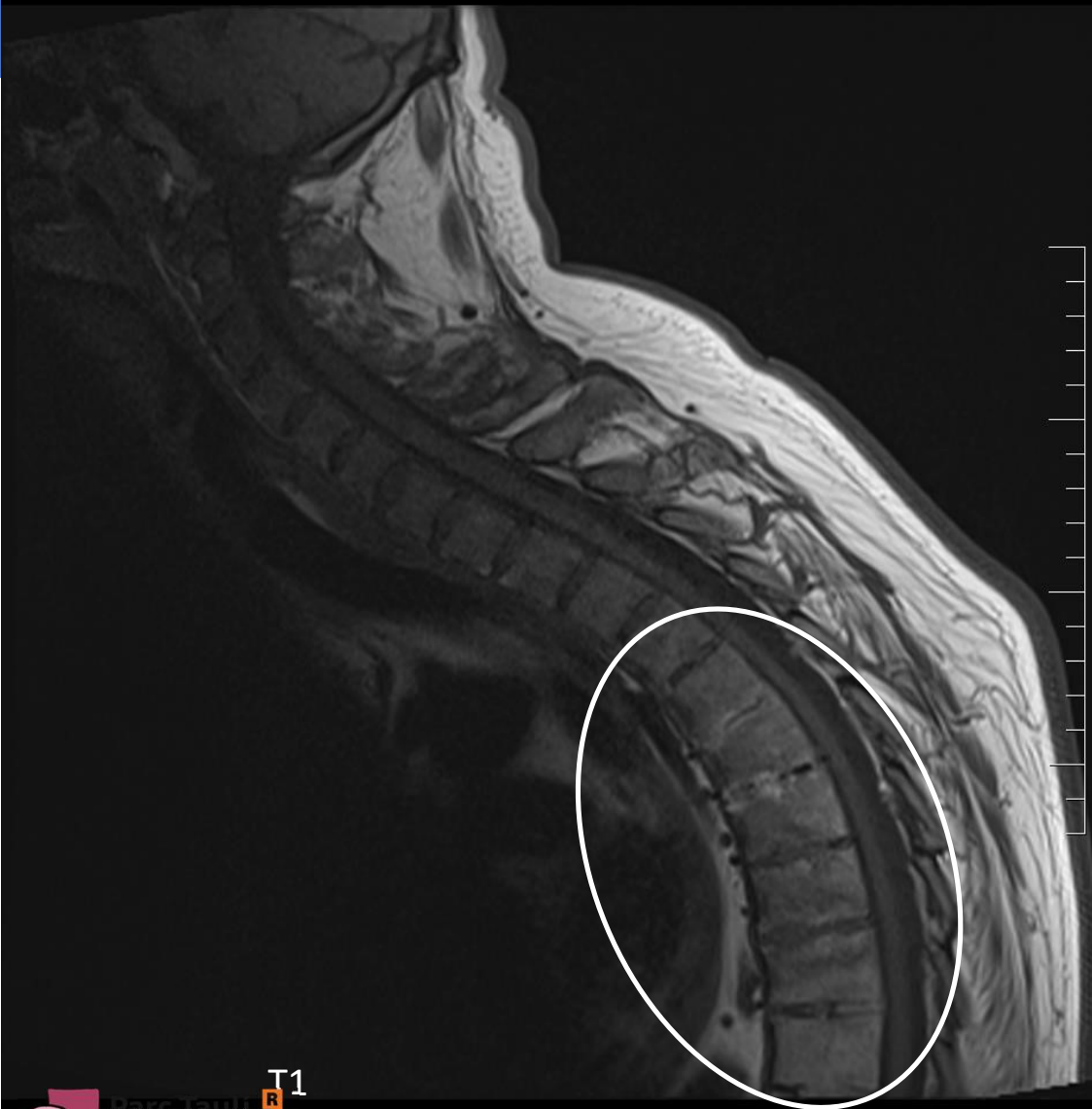
# CASO CLÍNICO



T1



STIR



T1

STIR



2015:

. Brote de dolor axial. De TODA la columna, con una rigidez muy marcada.

→ Ineficacia secundaria a Etanercept

→ Cambio a Golimumab

.. Vuelve a entrar en remisión de síntomas axiales relacionados con la EspA

.. Mantiene elevación significativa de reactantes de fase aguda

Leucòcits \* $13.34 \times 10^9/L$ , Hemoglobina 144 g/L, Plaquetes \* $455 \times 10^9/L$ , Neutròfils \* $9.25 \times 10^9/L$ , Limfòcits  $3.04 \times 10^9/L$ ,  
Veloc. sedimentació globular \*27 mm 1ª h., Proteïna C reactiva \*5.2 mg/dL



Búsqueda activa

Anamnesis:

- algún episodio diarreico y supuración ocasional por el ano
- Explica que tiene hemorroides y fisuras y fistulas ...



Valorado en la consulta REMII **MULTIDISCIPLINAR DE DIGESTIVO**

TC abdominal :

**Proceso inflamatorio en región de la fosa isquio-rectal/anal**, con presencia de imágenes sugestivas de **fístulas** (como mínimo 2 trayectos). A correlacionar con la exploración y valorar la necesidad de completar estudio con RM pélvica para valorar la enfermedad fistulosa.

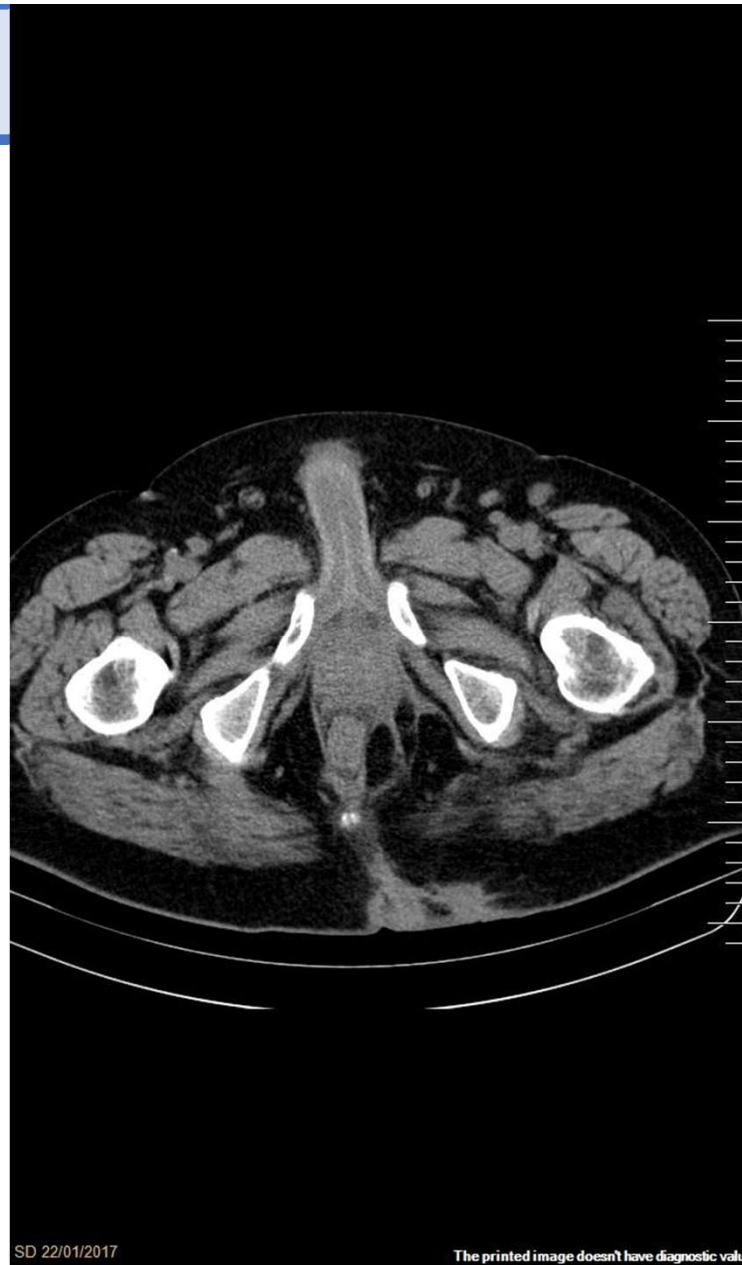
Cambios morfológicos y densitométricos en columna vertebral y articulaciones sacroiliacas en relación con su enfermedad de base .

Resto de estudio abdominopélvico sin hallazgos de interés..





## CASO CLÍNICO



TC abomino pèlvico  
Axial

SD 22/01/2017

The printed image doesn't have diagnostic value



RM pélvica:

Se identifica una fístula anal muy compleja y difícil de describir en forma de gran trayecto fistuloso que sale desde la cara anterior del recto (12h) a nivel del canal anal hacia ambas regiones isquirectales (afecta tanto al esfínter externo como al interno), desde el cual parten múltiples tractos que tienen captación de contraste:

En dirección craneal izquierda hasta el elevador del ano ipsilateral, que no lo sobrepasa, pero que muestra cambios inflamatorios en forma de engrosamiento, hiperintensidad T2 y realce con el contraste.

En la grasa de ambas nalgas, dónde se múltiples tractos comunicados entre si con dirección caudal (que parecen desembocar en la piel) y con dirección anterior (final ciego).

En dirección craneal derecha, por dentro del elevador del ano, que finaliza adyacente a la cara anterior del ápex prostático.

### Conclusió

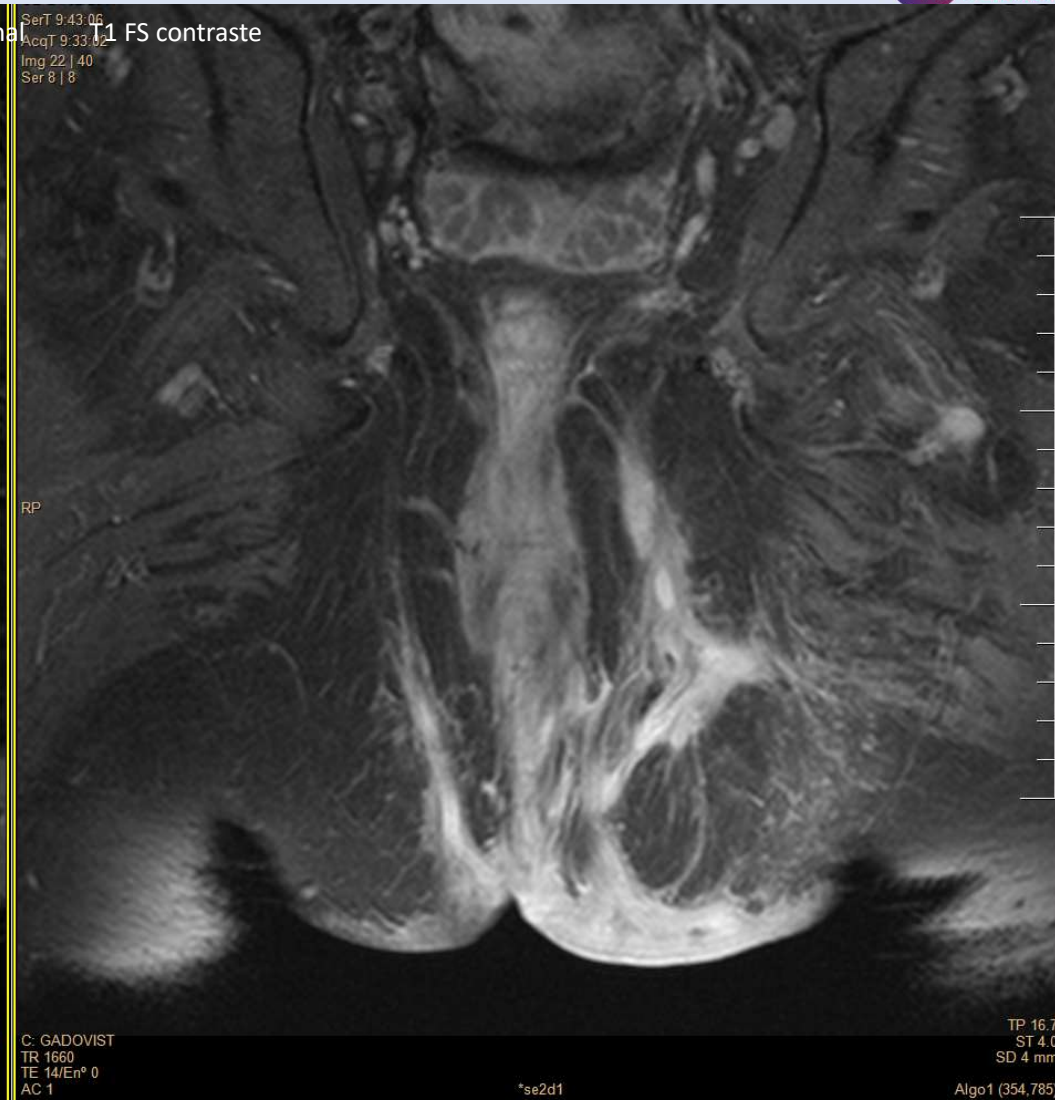
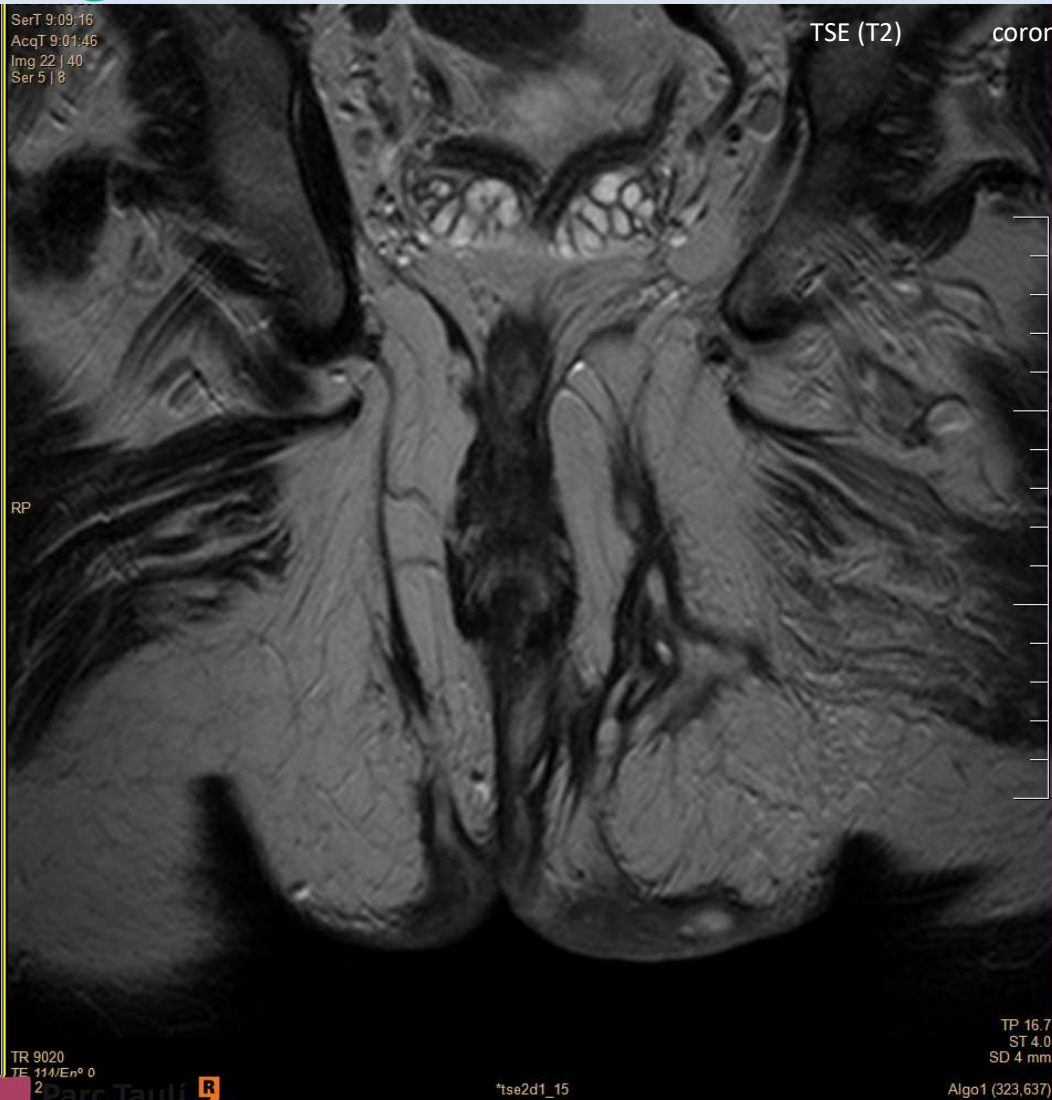**Fístula transesfinteriana en canal anal, muy compleja, con múltiples tractos bilaterales y captación de contraste.**

No se detectan trayectos por encima del músculo elevador.



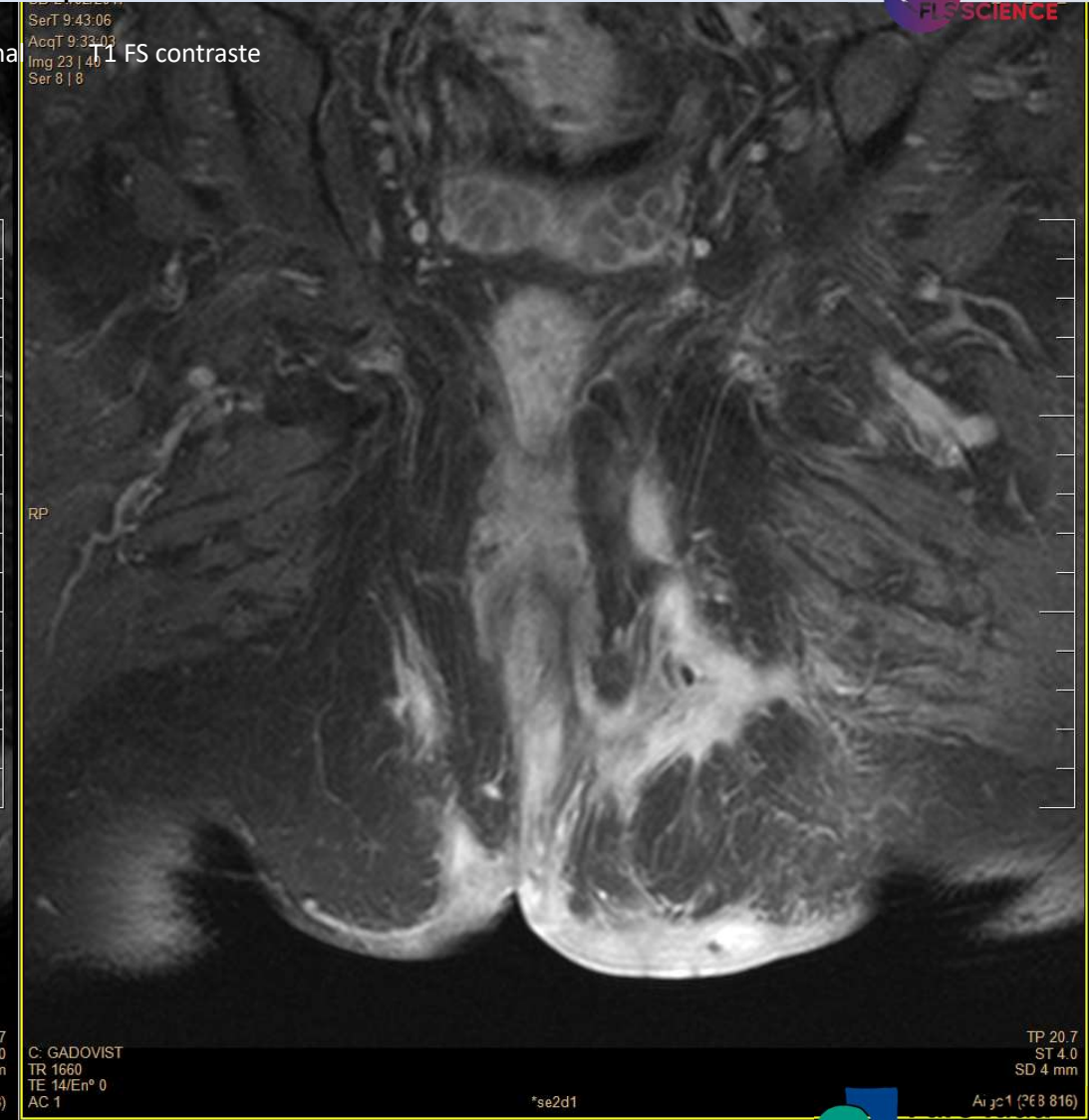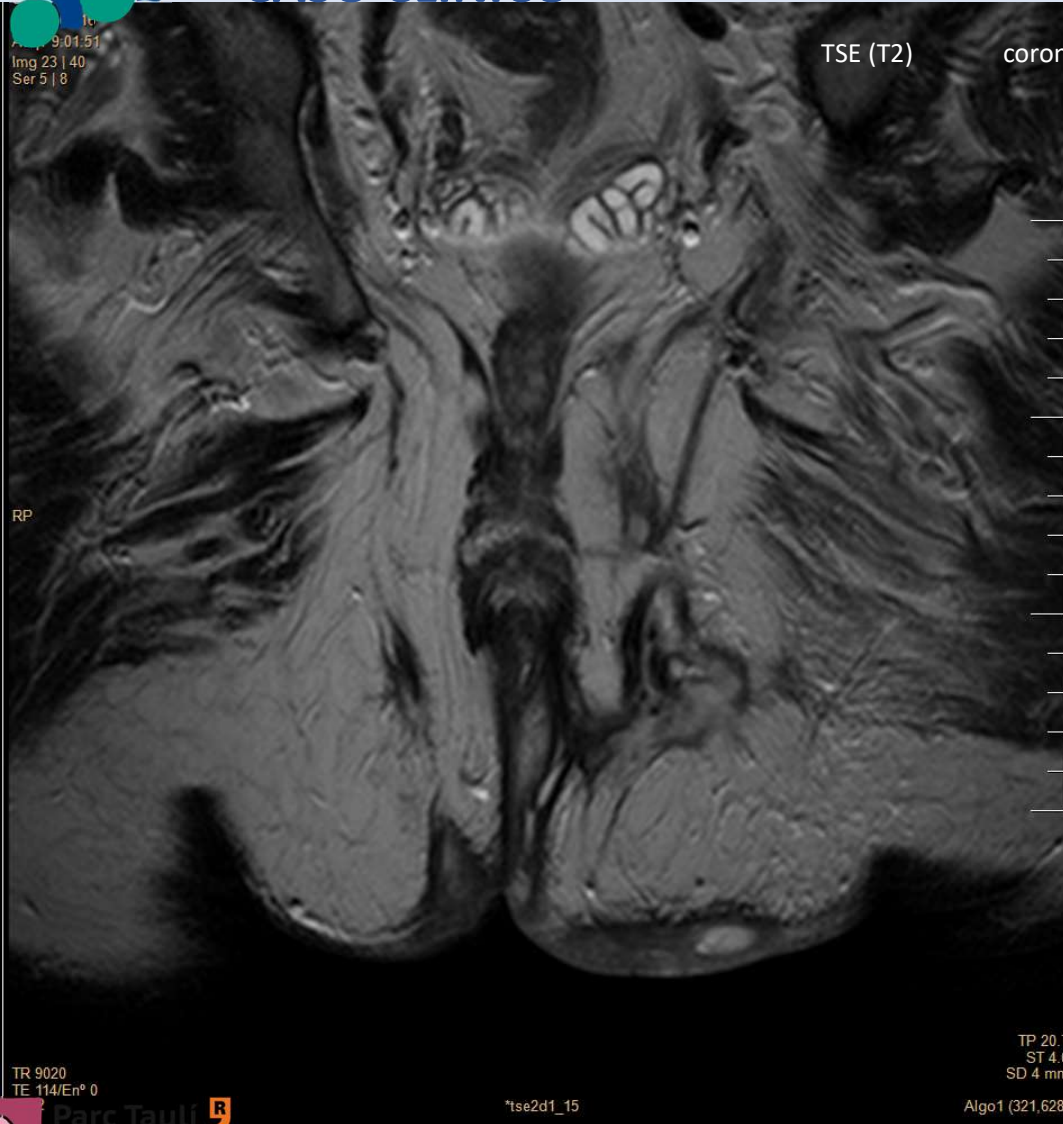# CASO CLÍNICO

## RM abdominopelvica



# CASO CLÍNICO

## RM abdominopelvica

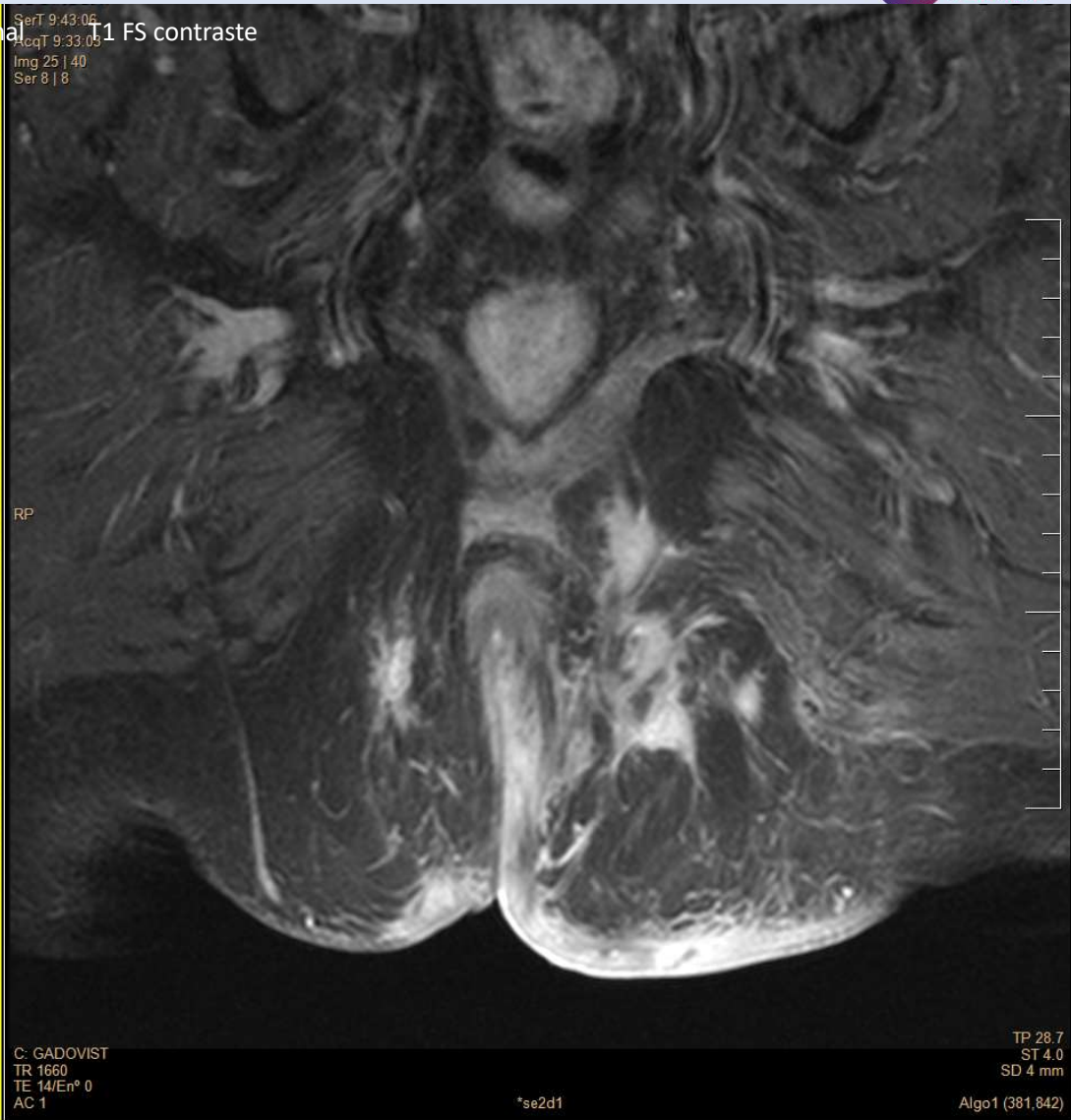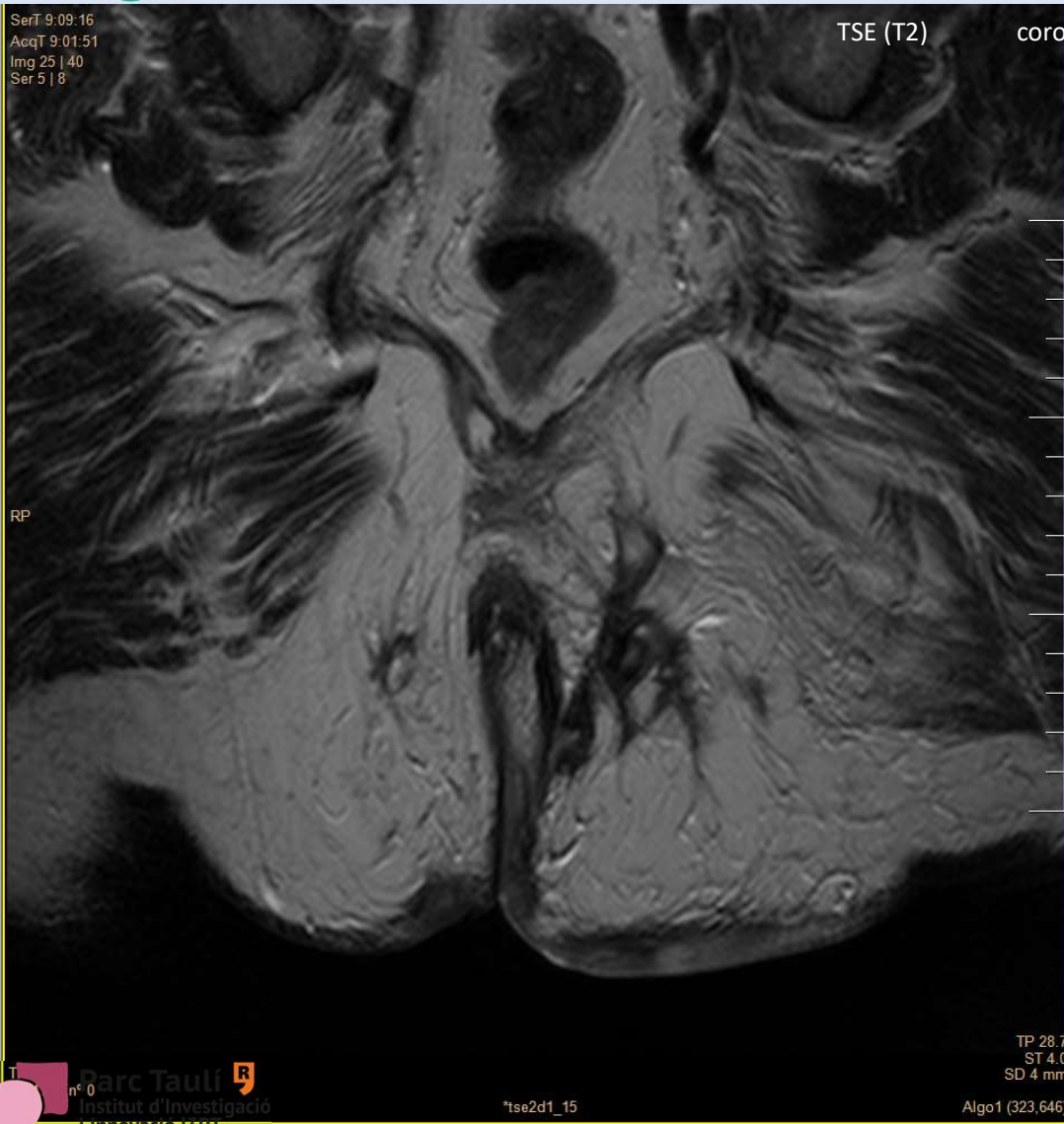






# CASO CLÍNICO

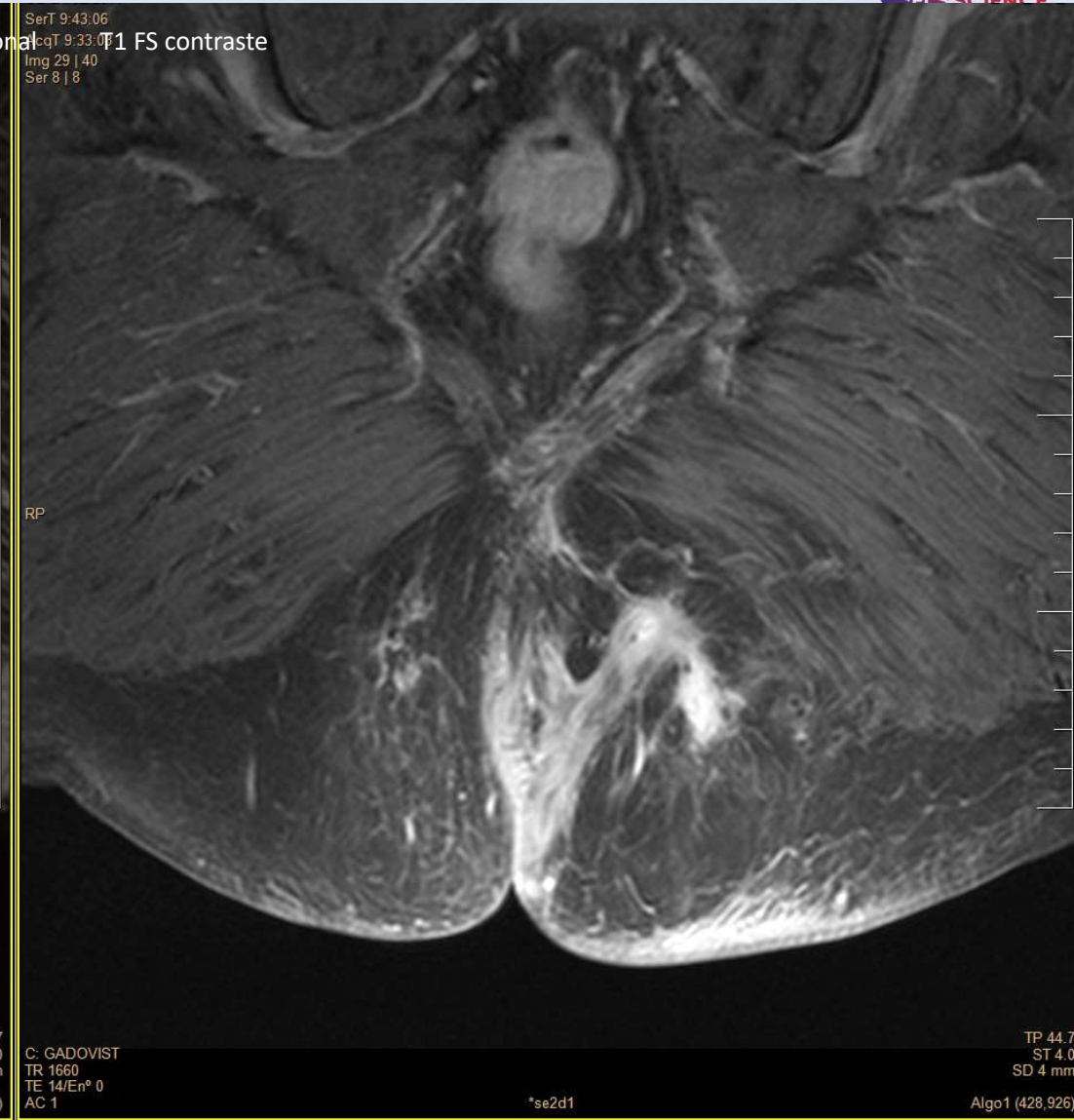
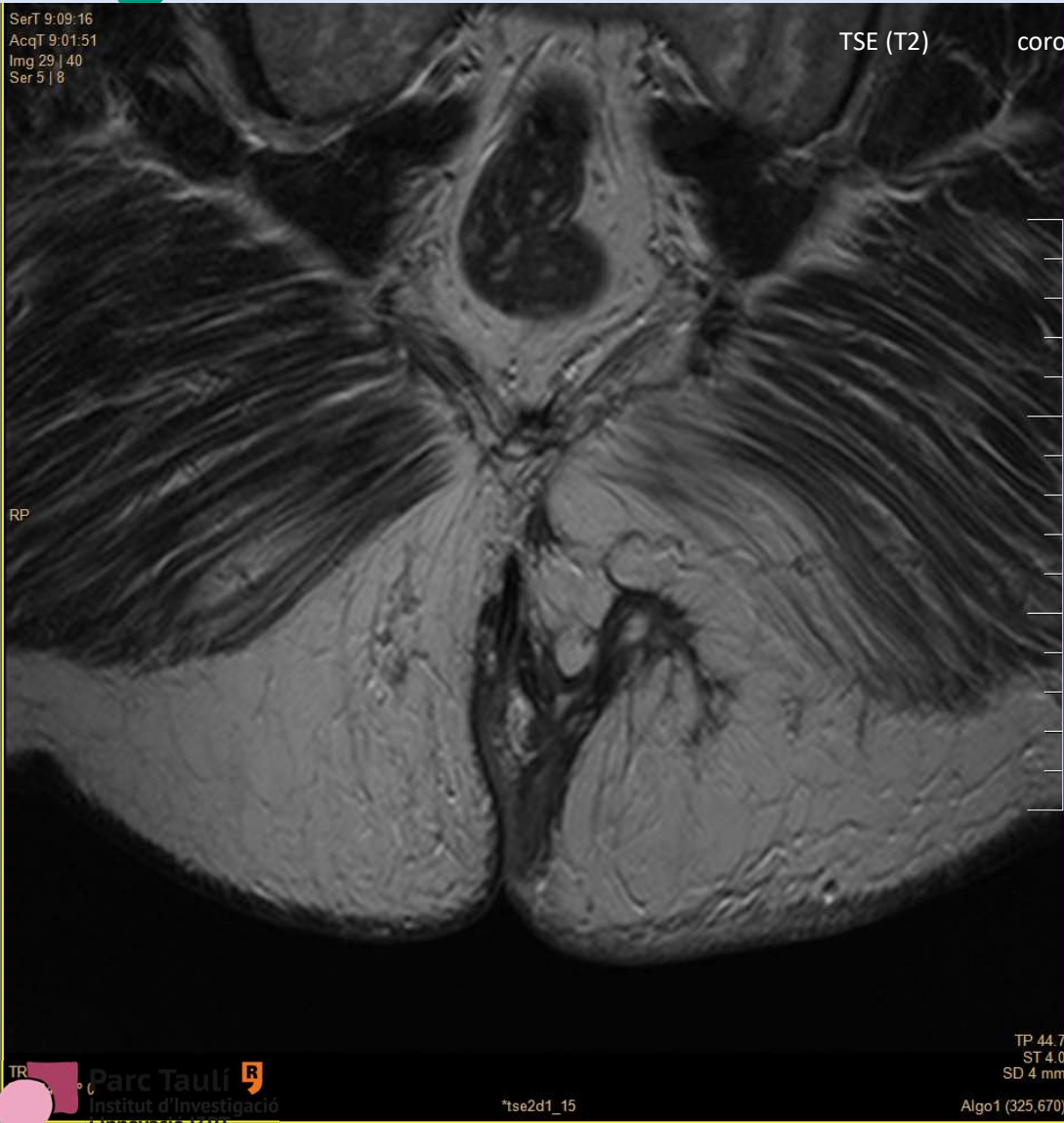
## RM abdominopelvica





# CASO CLÍNICO

## RM abdominopelvica







Valorado en la consulta REMII **MULTIDISCIPLINAR DE DIGESTIVO**

FIBROCOLONOSCOPIA:

ileoscopia normal. Erosión única en colon. Biopsias colon inespecíficas.

TC abdominal :

Proceso inflamatorio en región de la fosa isquio-rectal/anal, con presencia de imágenes sugestivas de fístulas (como mínimo 2 trayectos).

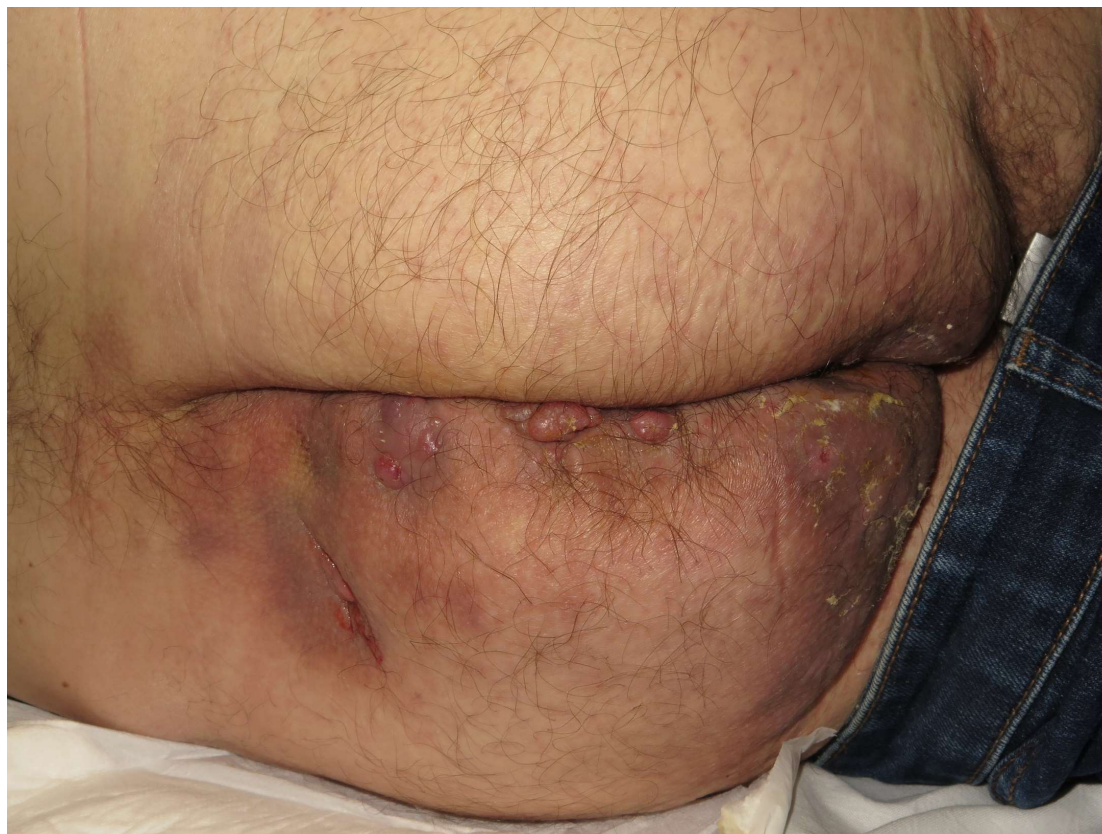RM pélvica: proceso inflamatorio fistulizante transesfinteriano



**Descartan enfermedad inflamatoria intestinal.**



Consulta de **DERMATOLOGIA MULTIDISCIPLINAR**





Consulta de **DERMATOLOGIA MULTIDISCIPLINAR**

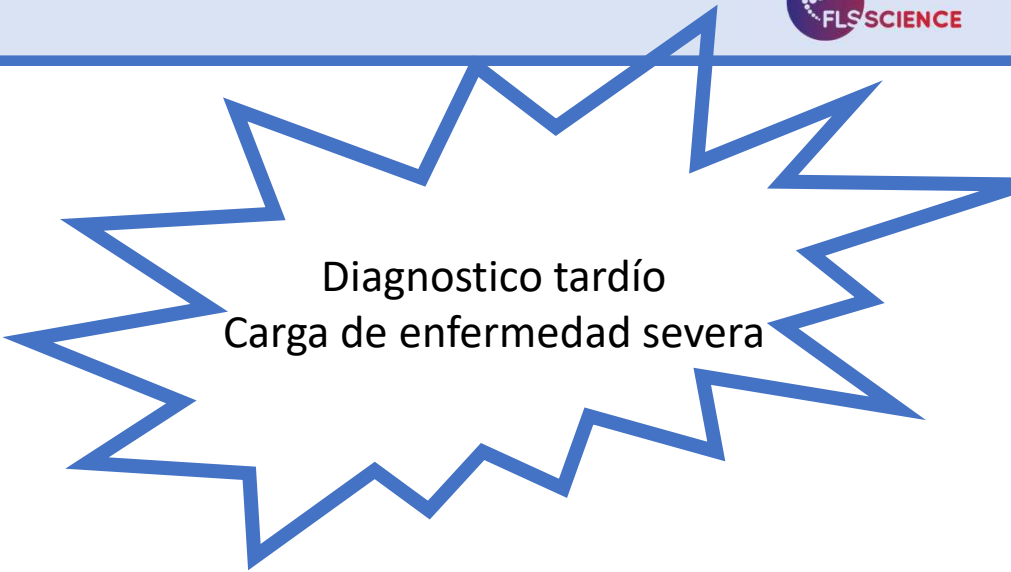
Confirmación diagnóstica de HIDRADENITIS  
(Hurley III, fenotipo inflamatorio y glúteo)

Se plantea :

sesión cirugía

Mientras tanto rifampicina +clindamicina

Cambiar golimumab → iniciar ADAlimumab



Diagnostico tardío  
Carga de enfermedad severa

Veloc. sedimentació globular \*72 mm 1ª h., Proteïna C reactiva \*11.71 mg/dL

BASDAI 0.4 (1,2,1,1,1,1)

EVA 0/0/2

BASFI 4.9 (0,10,3,0,10,0,0,6,10,10)

ASDAS PCR = 3.227

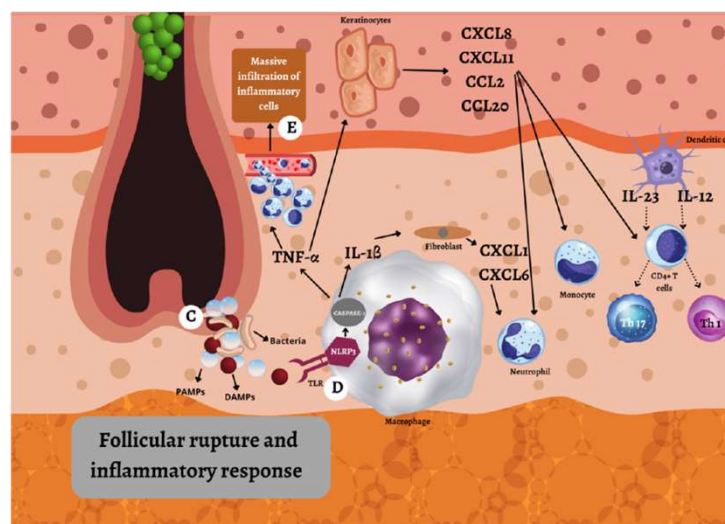
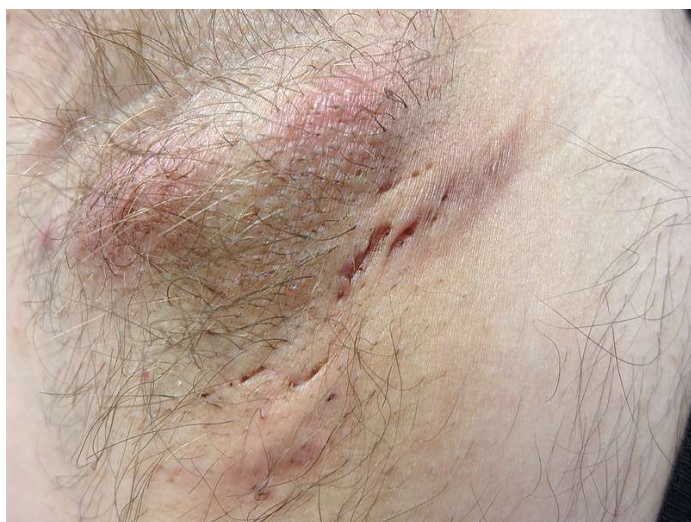OP 20, TP 28.5, CC 10/10, ECT 2.5 FL 6/8 dDT 20, Sch 1 SchM 2.5 dIM 68



# HIDRADENITIS SUPURATIVA (HS)



Afección cutánea inflamatoria crónica, recurrente y debilitante que surge en los folículos pilosos de los pliegues cutáneos que contienen glándulas apocrinas.



- 20-40 años  
+frec en mujeres  
+ severa en varones
- Prevalencia:  
1-4% de la población general
- Asocia comorbilidades
- Asocia otras IMID

- Prevalencia de  
artritis +HS: 08-5,2%  
EspA+HS: 4,23% (95% CI 0.60-24.49)  
AR+HS : 1,34% (95% CI 0.48-0,82)

- Incidencia  
EspAax 0,4-0,6/1000 personas año  
APs 0,5-0,84/1000 personas año

Amat-Samaranch V, et al. *Ther Adv Chronic Dis.* 2021;12:20406223211055920.  
Kokolakis Get al. *Dermatology.* 2020;236(5):421-430.  
Díaz D, et al. *Curr Dermatol Rep.* 2022.  
Căgalij AM et al. *Int. J. Mol. Sci.* 2022;23(7):3753. Image under CC-BY license

Hanna N. *Int J Dermatology* 2022,61, 1069-1079



# Criterios diagn3sticos



## MAYORES

### Tipos de lesiones:

presencia de n3dulos, abscesos, f3stulas y cicatrices.

### Localizaci3n:

regiones axilar, genito-femoral, perineal, gl3tea o inframamaria.

### Recurrencia:

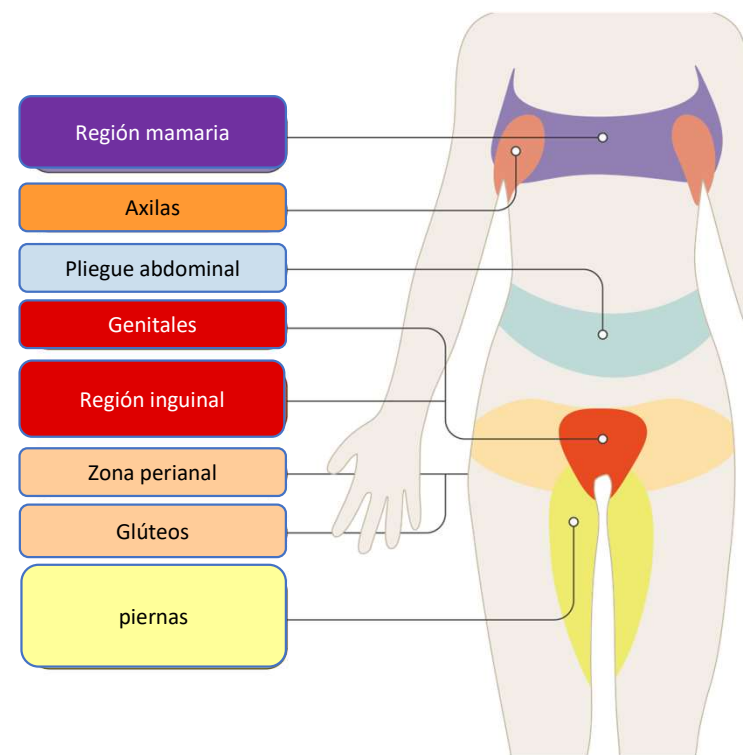
historia de  $\geq 2$  lesiones dolorosas y supurativas recurrentes durante 6 meses.

## MENORES

Historia familiar de HS

Ausencia de fiebre

Ausencia de adenopat3as

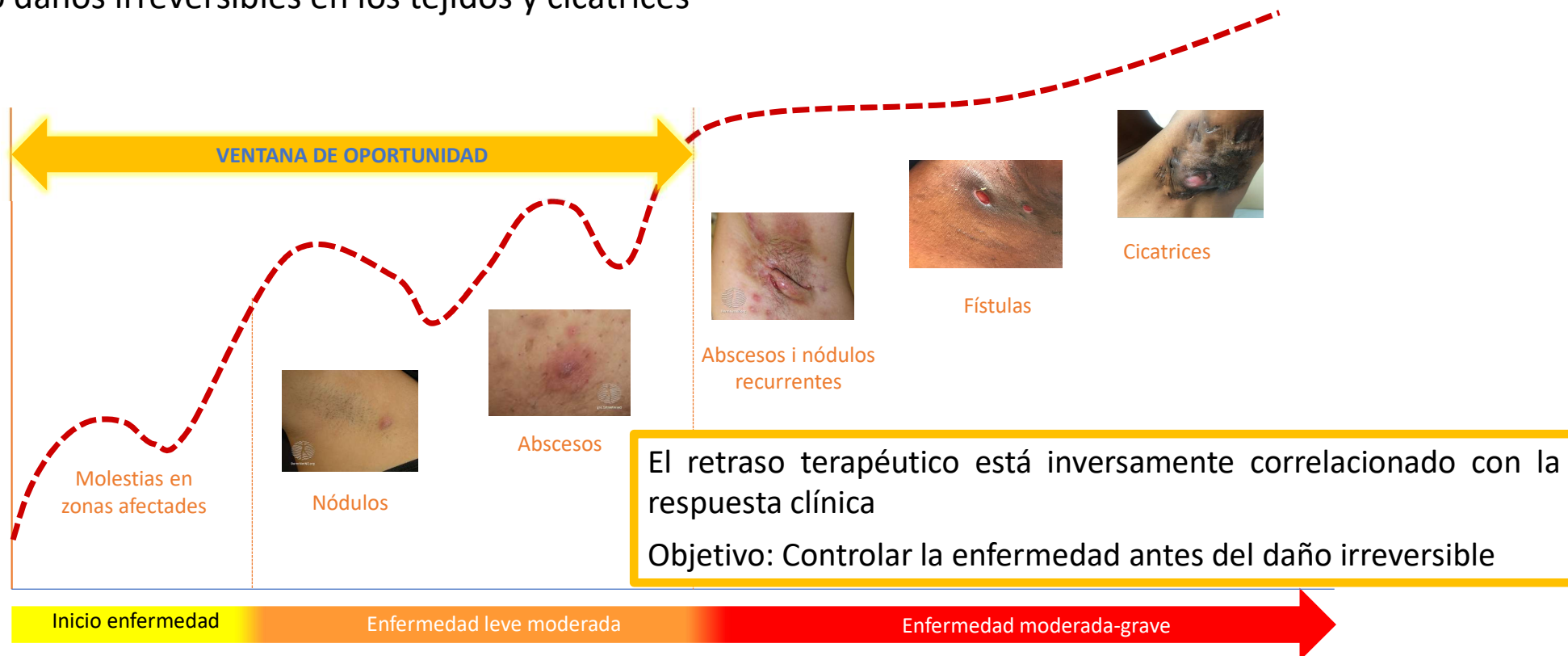




# Evolución de la HS



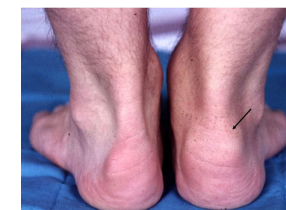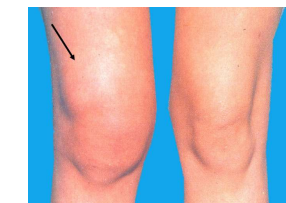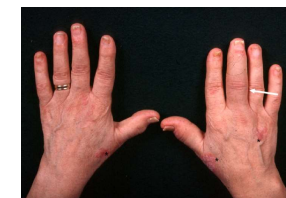
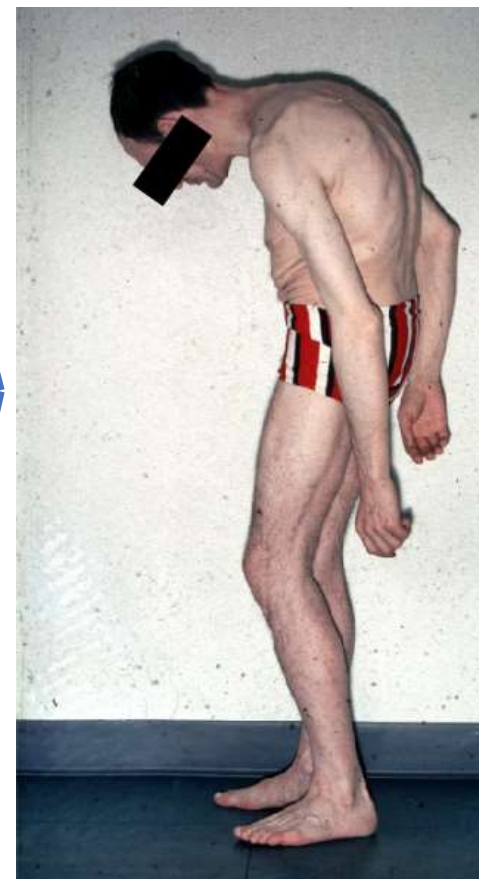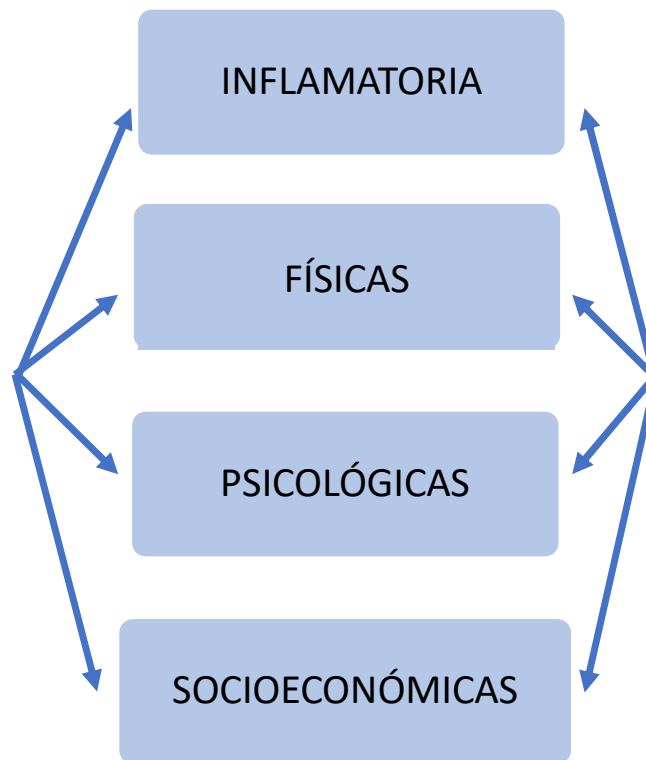
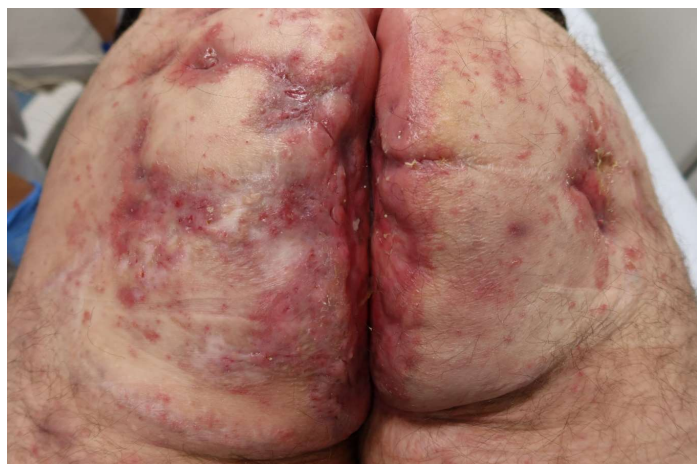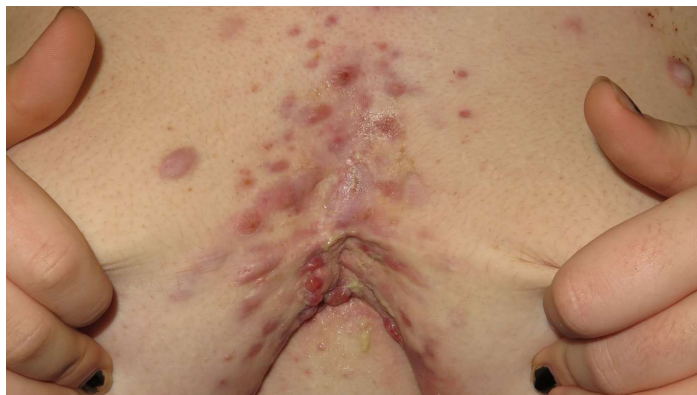- Curso con recaídas
- Sin tratamiento la gravedad de la enfermedad aumenta, provocando daños irreversibles en los tejidos y cicatrices



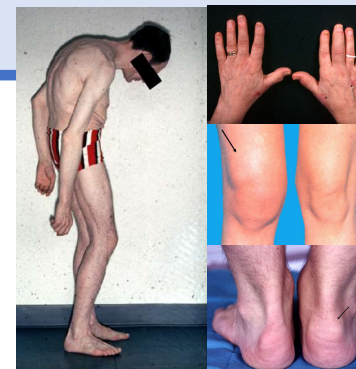
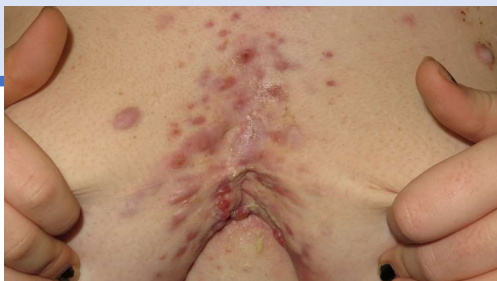


# Cargas de enfermedad



Imágenes cedidas por Dra Garbayo. Servicio Dermatología . Parc Taulí Hospital Universitari.



PSICOLOGIA

REHABILITACIÓ

DIAGNÓSTICO PRECOZ

TRATAMIENTO MULTIDISCIPLINAR CONSENSUADO

NO-FARMACOLÓGICO

FARMACOLÓGICO

QUIRÚRGICO

Antibióticos

AINE

FAME

GC

T. biológica

P. moléculas

Ramiro S. Ann Rheum Dis. 2023 Jan;82(1):19-34  
Gratacos J. Reumatol Clin (Engl Ed). 2018 Nov-Dec;14(6):320-333  
Zoboulis JEADV 2015, 29, 619-644

Ocker L.. J Clin Med 2022,11,7240  
Amat-Samaranch V. TherAdv Chronic Dis 2021, 12:1-34



## CASO CLÍNICO



SEPTIEMBRE DEL 2019 consulta a urgencias por tumefacción escrotal bilateral y dolor testicular bilateral de unas 12 horas de evolución no asociado a fiebre u otras molestias.

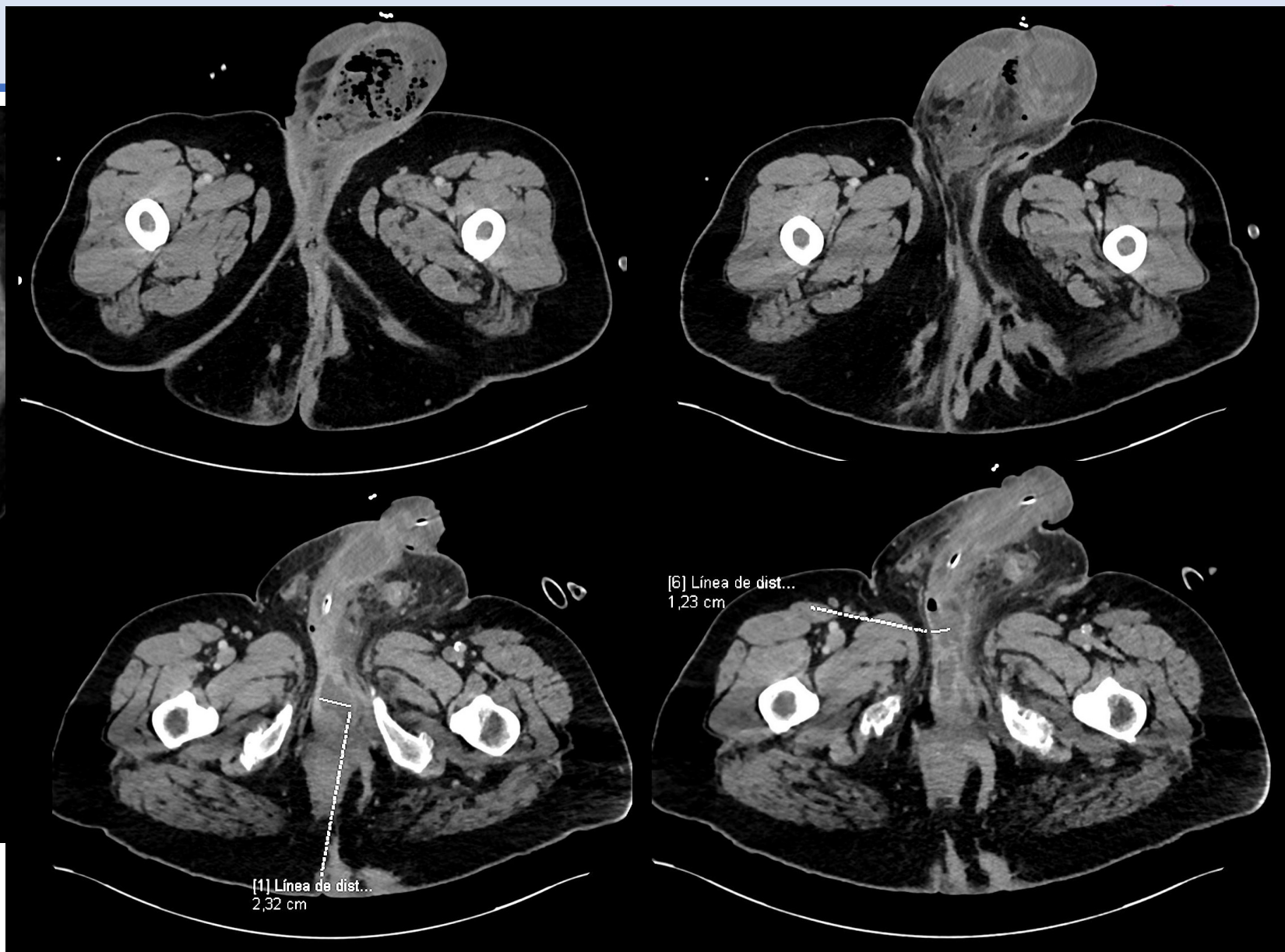
TA: 92/56, FC: 125. Afebril.

Tumefacción escrotal bilateral a predominio Izquierdo, muy doloroso a la palpación sin objetivar crepitación o presencia de escaras necróticas.

Múltiples cicatrices en región inguinal, perianal sugestivas de hidrosadenitis.

Orificios fistulosos a nivel perianal con supuración sin tumefacción circundante ni eritema.

TC Abdominal :







SEPTIEMBRE DEL 2019 consulta a urgencias por tumefacción escrotal bilateral y dolor testicular bilateral de unas 12 horas de evolución no asociado a fiebre u otras molestias.

TA: 92/56, FC: 125. Afebril.

Tumefacción escrotal bilateral a predominio izquierdo, muy doloroso a la palpación sin objetivar crepitación o presencia de escaras necróticas.

Múltiples cicatrices en región inguinal, perianal sugestivas de hidrosadenitis.

Orificios fistulosos a nivel perianal con supuración sin tumefacción circundante ni eritema.

TC Abdominal :Proceso infeccioso con bombollas de gas en la región escrotal (de predominio I), perineal y con abscesos en la raíz del penis, sugestivo de fascitis necrotizante tipo **Gangrena de Fournier**. No otras alteraciones significativas a nivel intrabdominal.

Plan:

Desbridamiento urgente

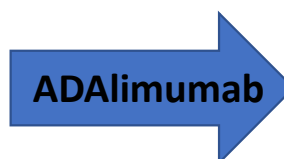Inicio de meropenem

Suspensión temporal de antiTNF por infección aguda



Brote de enfermedad severo con afectación clínica importante

BASDAI 8,2 (7,8,8,8,10,10)  
EVA dolor diurno/ nocturno/ enf : 10/9/10  
BASFI 8.8 (8,10,8,8,10,8,8,8,10,10)  
ASDASPCR 5,4  
PCR 4,56 mg /dL



BASDAI 0  
EVA dolor diurno/ nocturno/ enf : 0/0/4  
BASFI 4,9 (0,10,2,0,10,0,0,7,10,10)  
ASDASPCR 2,7  
PCR 5,12 mg /dL

Buena respuesta de la EspA  
Nula respuesta de la hidradenitis



Suspensión de ADA ineficacia en piel  
Inicia tratamiento con INFLIXIMAB 10mg/Kg/8s





IFX + tandas de antibióticos.

Mayo/2021:

CERVICALGIA inflamatoria + POLIARTRITIS + POLIENTESITIS

BASDAI 8.6 ( 8,10,10,10,8,2)

EVA dolor diurno/nocturno/VGP: 10/10/10

BASFI 9.5 (7,10,10,10,8,10,10,10,10)

ASASHI 14/17

ASDASPCR 5.9

EF/

MASES 13/13

artritis a MCF , IFP, tobillo izdo, tarso derecho

Artralgia 2-5 MCF bilateral, 2-5 IFP, tobillo izdo, tarso, rodillas , hombros

NAD 22

NAI 7

EVA dolor 10

VGP 10

DAPSA 49



Brote axial y periférico  
Muy mal estado  
Sd depresión marcada

Niveles séricos IFX < 0.01 µg/ml  
Ac. anti-Infliximab 11.8 AU/ml,  
( pt inmunosensibilizado)



## CASO CLÍNICO



Tratamiento:

PDN 30mg y descenso + SECUkinumab 300mg mensuales

Buena respuesta axial

Respuesta parcial a nivel periférico persistiendo artritis de tobillo y dolor entesítico

Tratamiento: SECUkinumab 300mg mensuales  
metotrexato 20mg setm  
AINE  
escitalopram

Buena respuesta axial y periférica

Hidradenitis : mejoría del dolor pero va haciendo tandas de antibióticos

UCIAS:  
dolor y tumefacción escrotal

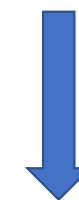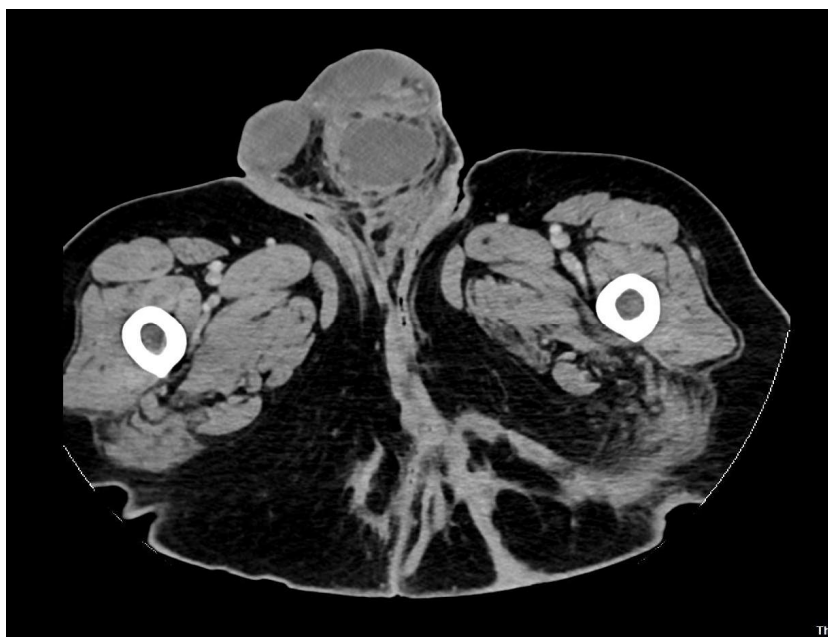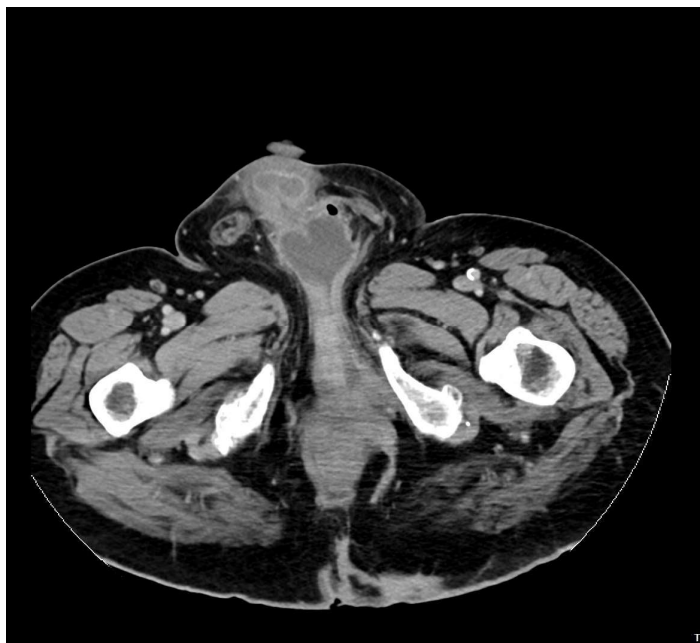


TC abominopélvico:

Colección hidroaérea escrotal izda (65x43x103mm) , que sigue un recorrido posterior hacia la base del pene en dirección a la fosa anal, sin clara comunicación con el recto por TC

Colección de localización preprostática e infravesical .

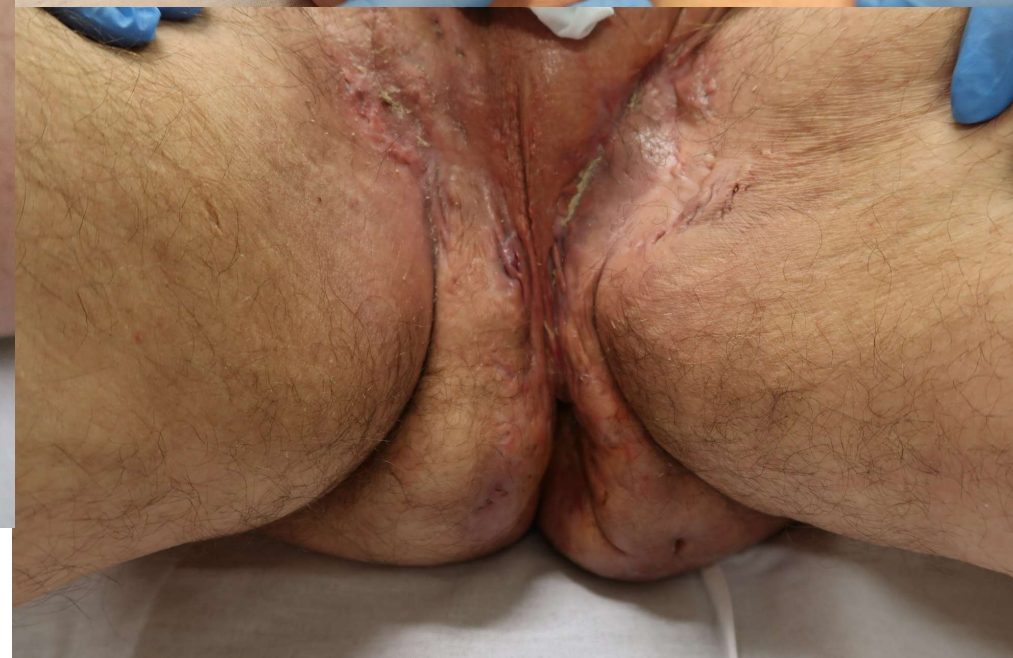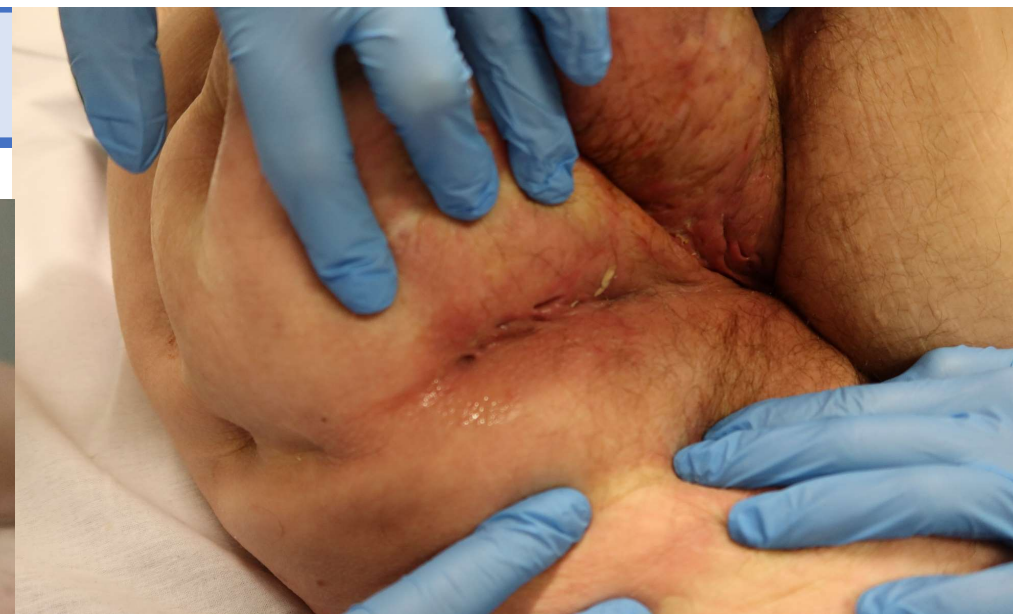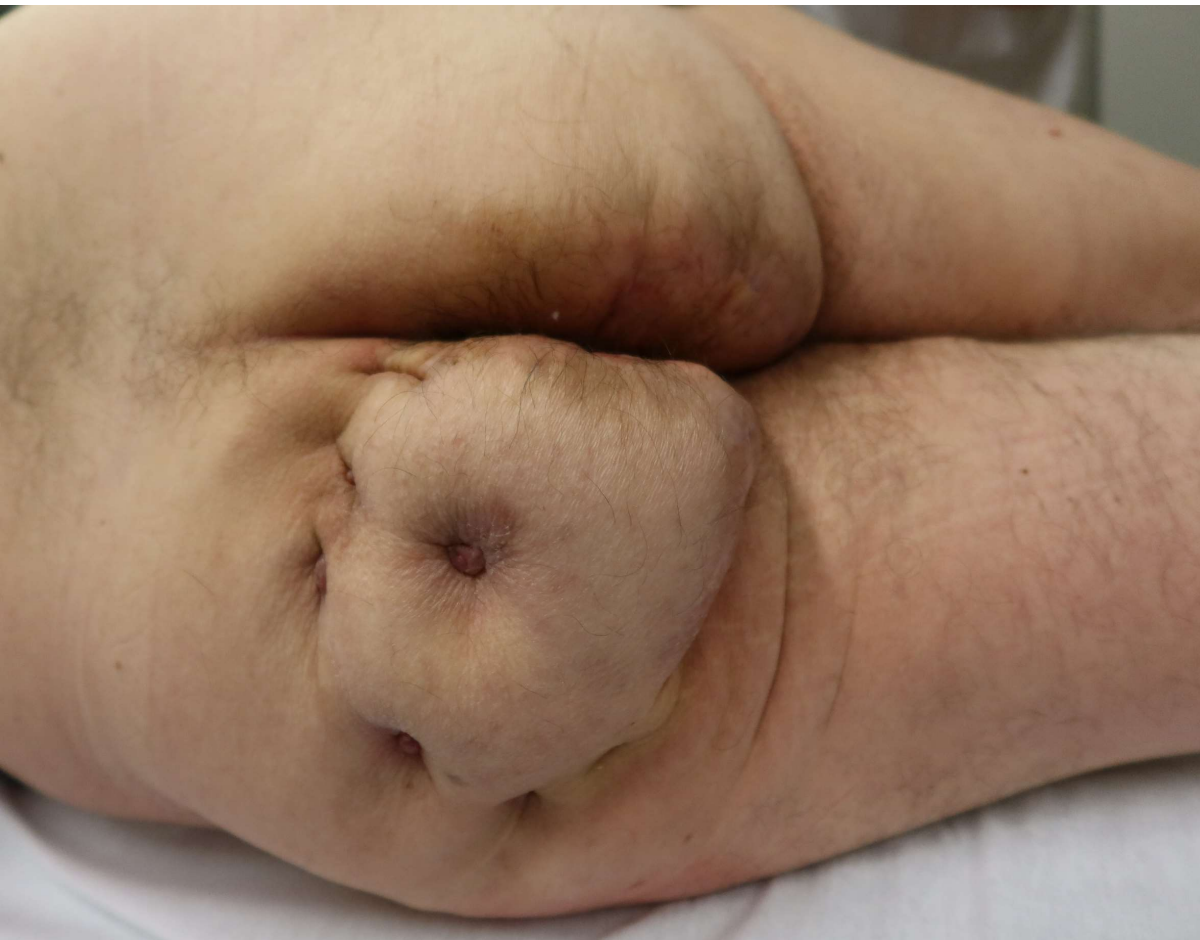Discreto aumento de los cambios fibróticos en tejido subcutáneo en la fosa isquioanal izda y en la región glútea posterior bilateral



Cirugía  
Tanda atb



## CASO CLÍNICO





## CONCLUSIONES



- La Hidradenitis supurativa (HS) es una enfermedad inflamatoria crónica de la piel, cuya diana original es el folículo piloso, y se asocia a otras IMID como las EspA. Y sin tratamiento, conduce a lesiones irreversibles.
- El diagnóstico precoz es importante en las EspA y en la HS, ya que la intervención precoz tiene implicaciones en los desenlaces de ambas enfermedades.
- Deberíamos incorporar un despistaje periódico de esta manifestación en las consultas de EspA
- La asociación dificulta el manejo y tratamiento del paciente, por lo que se recomienda el manejo multidisciplinar para poder decidir y coordinar las diferentes intervenciones.



# Gracias

---

