

Manifestaciones orales y anorectales de las ITS (Casos clínicos)

Maria Ubals Cazorla

Dermatología y Venereología

FLS, Hospital Germans Trias, Badalona

CASO CLÍNICO 1



CASO CLÍNICO 1

- Hombre 65 años
- Alérgico penicilina, sulfamidas y contrastes iodados
- VIH 1989 multiresistente en TAR, CV indetectable, CD4 214 (18%)
- Toxoplasmosis 1995, TBC pulmonar 2008, Adenocarcinoma rectal intervenido 2006
- Cardiopatía isquémica 2003, Enfermedad Renal Crónica 2019
- U12m1H (asintomático)

Úlceras perianales dolorosas de 6 semanas

Cuáles son los posibles diagnósticos?

1) Herpes rectal

2) Sífilis primaria

3) Chancroide

4) Clamidia rectal

5) Linfogranuloma venéreo rectal

CASO CLÍNICO 1

Treponema pallidum, anticossos reagínic
Tècnica: Aalutinatció partícules de làtex

Positiu, dilució 1/512

Agents causants d'úlceres genitals. Úlcera

Detecció de Treponema pallidum

Resultat: **Positiu**

Chlamydia trachomatis serovar L (*Limfogranuloma veneri*)

Resultat: **Negatiu**

Detecció de Virus Herpes simple 1

Resultat: **Negatiu**

Detecció de Virus Herpes simple 2

Resultat: **Negatiu**

Detecció de Haemophilus ducreyi

Resultat: **Negatiu**

Malestar general + Cefalea

Dolor + Pèrdua visió ojo izquierdo 6 días

OFT: Coriorretinitis placóide posterior aguda

CASO CLÍNICO 1

Ingreso hospitalario Medicina Interna Junio 2021

- Punción lumbar: Sin alteraciones, VDRL negativo
- Interconsulta Alergología: **Descarta** Alergia Penicilina
- Penicilina G sódica 4MU/4h ev 14 días

Evolución

- Mejoría clínica
- OFT: desaparición lesiones en polo posterior, recuperación 70% AV
- RPR 15-7-21: **1/32**
- RPR 5-1-22: **1/16**
- RPR 1-6-22: **1/8**

Sífilis + VIH

- VIH múltiples chancros
- VIH más frecuentemente secundaria (formas malignas)
- VIH sífilis secundaria + chancros concomitantes
- Progresión Neurosífilis / afectación ocular

Clinical Manifestations of Early Syphilis by HIV Status and Gender

Results of the Syphilis and HIV Study

ANNE M. ROMPALO, MD, ScM,* M. RIDUAN JOESOEF, MD, PhD,[†] JUDITH A. O'DONNELL, MD,[‡]
MICHAEL AUGENBRAUN, MD,[§] WILLIAM BRADY, PA, MPH,[†] JUSTIN D. RADOLF, MD,[‡]
ROBERT JOHNSON, MD,[‡] AND ROBERT T. ROLFS, MD,[†] FOR THE SYPHILIS AND HIV STUDY GROUP

Altered Clinical Presentation of Early Syphilis in Patients with Human Immunodeficiency Virus Infection

Catherine M. Hutchinson, MD; Edward W. Hook, 3d, MD; Mary Shepherd, MS; Janice Verley, MD; and Anne M. Rompalo, MD, ScM

Syphilis and HIV: a dangerous combination

W A Lynn and S Lightman

Modification of Syphilitic Genital Ulcer Manifestations by Coexistent HIV Infection

ANNE M. ROMPALO, MD, ScM,[†] JOHN LAWLOR,[‡] PHILLIP SEAMAN, PAC,[†] THOMAS C. QUINN, MD,[§]
JONATHAN M. ZENILMAN, MD,^{*†} AND EDWARD W. HOOK III, MD,^{††}

Sífilis Primaria: Chancro Extragenital

Chancro Extragenital

Infrecuente 5-14%

Cualquier localización (anorectales 8%)

Chancro Extragenital

40-70% Región perioral

Sospechar: Úlcera indolora + Adenopatía regional indolora + RS

Chancro Extragenital

Table 1 - Features of typical genital chancre and a typical extragenital chancre.

Characteristics	Typical genital chancre ^{1,2,9}	Atypical extragenital chancre ^{1,5}
Localization	Male: penile glans, preputial, corpus penis, pubis, urethral mouth Female: labia minus and majus, cervical and urethral mouth, clitoris, vagina, pubis	Anorectal region, lips, tongue, palate, face, neck, trunk, nipples, palms, fingers
Number	Usually one	May be multiple
Size	0.3 to 3 cm	Can reach larger sizes
Ulcer description	Round Mild, serous, shiny surface, nonpurulent clean base and an indurated raised border	Erosive, ulcerative, linear Bleeding and necrotic hemorrhagic crust with soft or hard borders
Ulcer depth	Superficial	Profound
Other complaints	Painless	May be painful

Saudi Med J 2016; Vol. 37 (11)

Sospechar: Úlceras indoloras + Adenopatía regional indolora + RS

Sífilis Secundaria: Placas mucosas y Condilomas Planos

Erosiones o úlceras leucoplasia-like

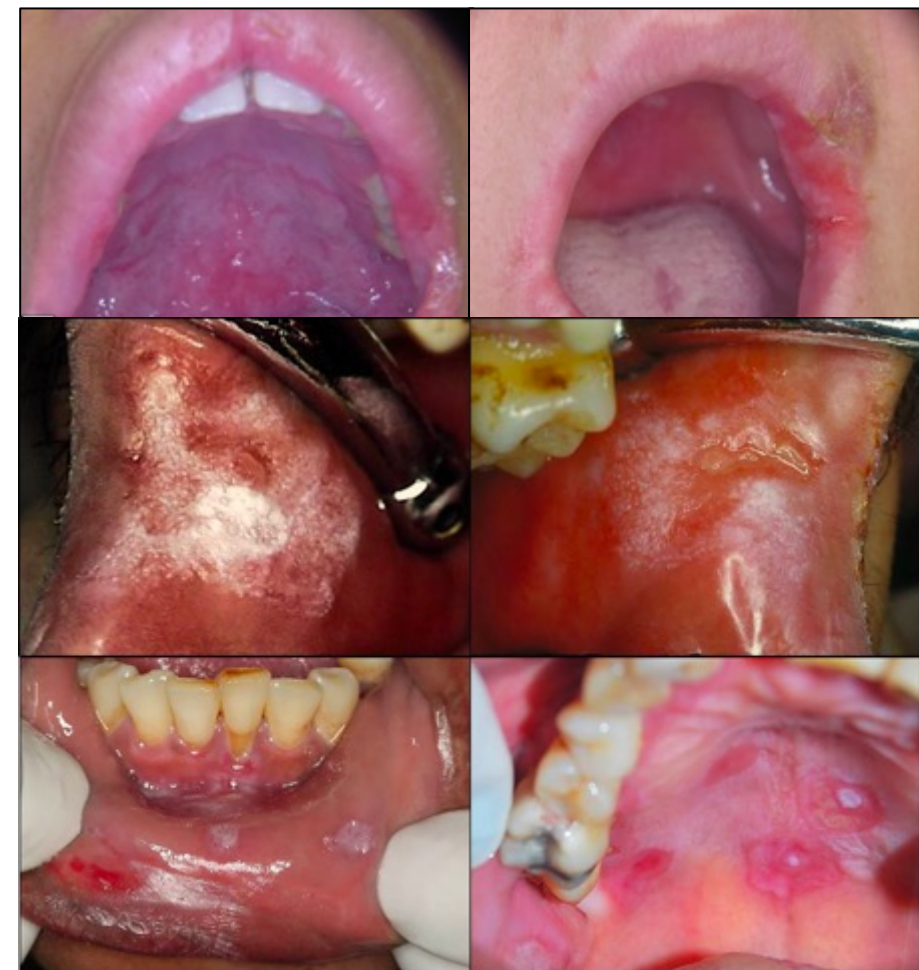Table 3. Clinical characteristics and location of oral lesions of syphilis in the secondary stage

Clinical variables	<i>n</i> = 105	%
Clinical aspect		
Erosive and/or ulcerative lesions	33	31.4%
Mucous patches	85	80.9%
Location of lesions		
Labial mucosa	52	49.5%
Dorsum of the tongue	48	45.7%
Ventral tongue	40	38.1%
Palate	39	37.1%
Borders of tongue	32	30.4%
Buccal mucosa	32	30.4%
Tonsillary pillar	31	29.5%
Labial commissures	15	14.2%
Vestibule	9	8.5%
Gingiva/Alveolar mucosa	8	7.6%
Floor of mouth	7	6.6%

Australian Dental Journal 2021; 0: 1-6

Table 1 Clinical features of 85 patients diagnosed with acquired syphilis due to oral manifestations.

Variables	<i>n</i>	%
Number of oral lesions		
Single	82	96.5
Multiple	3	3.53
Site		
Lips	23	27.1
Tongue	23	27.1
Cheek	14	16.5
Soft palate	8	9.4
Palatine tonsil	6	7.0
Oropharynx	6	7.0
Labial commissure	1	1.2
Mouth floor	1	1.2
Missing	3	3.5
Clinical presentation		
Ulcers	67	78.8
Mucosal plaque	17	20.0
Verrucous	1	1.2
Syphilis stage		
Secondary	80	94.1
Primary	5	5.9



Sífilis Terciaria: Gomas

CASO CLÍNICO 2



CASO CLÍNICO 2

- Hombre 37 años
- VIH en TAR, CV indetectable, CD4 354 (23%)
- Sífilis (RPR de 5-2021 Negativo), L-SIL anal tratado
- HSH, U3m5H

Dolor abdominal, tenesmo y descarga rectal 20 días

Cuáles son los posibles diagnósticos?

1) Herpes rectal

2) Sífilis primaria rectal

3) Gonococo rectal

4) Clamidia rectal

5) Limfogranuloma venéreo rectal

Qué pruebas se pueden realizar desde la consulta?

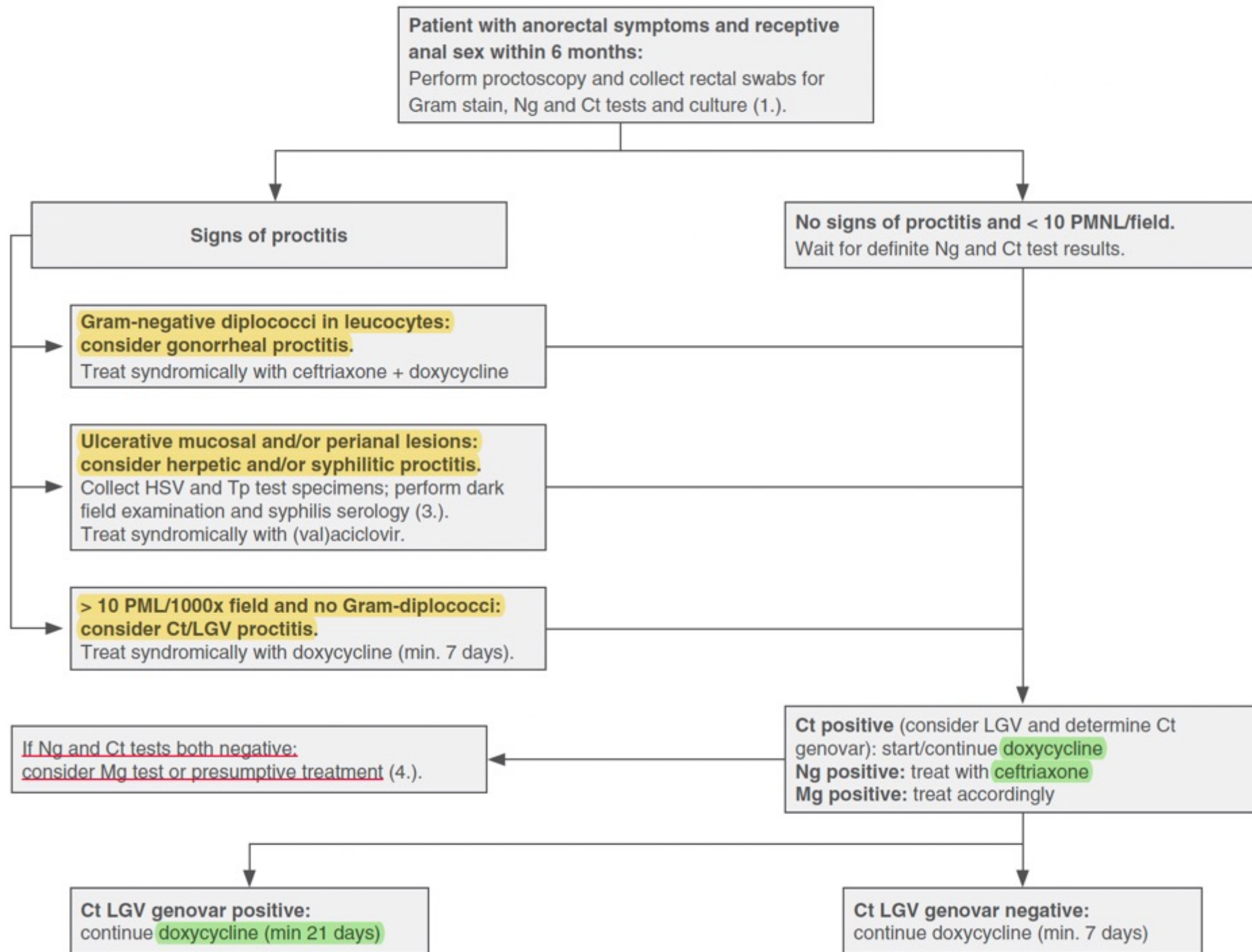
1) No se pueden realizar pruebas específicas para ITS

2) Tinción de Gram

3) Examen de parásitos en heces

4) PCR y cultivo anales

5) Coprocultivo



Cuál sería la pauta de tratamiento en este paciente, mientras esperamos los resultados de la PCR/cultivo?

1) Ceftriaxona 1 g i.m + Doxiciclina 100mg/12h, 7 días

2) Valaciclovir 500 mg/12h, 10 días

3) Ceftriaxona 1 g i.m + Doxiciclina 100mg/12h, 21 días

4) Ciprofloxacino 250 mg/12 h, 7 días

5) Penicil.lina G benzatina 2.4 MU i.m

CASO CLÍNICO 2

Agents causants d'ITS. PCR Multiplex

Frotis rectal

Chlamydia trachomatis

Resultat: **Positiu**

Neisseria gonorrhoeae

Resultat: **Negatiu**

Detecció de Ureaplasma urealyticum

Resultat: **Positiu**

Chlamydia trachomatis serovar L (Limfogranuloma veneri)

Resultat: **Positiu**

- LGV: *Chlamydia trachomatis* serovars L1, L2, L3
Células diana = tejido linfático
- No LGV: *Chlamydia trachomatis* serovars D-K
Células diana = epitelio cilíndrico mucosa

LGV

Inoculación genital/anal: Estadio ulcerativo

LGV

Inoculación rectal: Síndrome anorectal

Dolor anorectal

Secreción mucopurulenta

Tenesmo

Edema perirectal

LGV

Diseminación loco -regional



Fibrosis

CT Rectal: Abordaje

Kong et al, CID 2014: 59

Kong et al, J Antimicrob Chemoter 2015

Dukers- Muijers et al, CID 2019

Lau et al, NEJM 2021

Dombrowski et al, CID 2021

Reinfecciones en mujeres tratadas con Azitro vs Doxi (6.7% vs 4.7%)

Metanálisis 23 estudios (4RCT) CT genital, Doxi vs Azitro: 97% vs 94%

Metanálisis 8 estudios CT anorectal, Doxi vs Azitro: 99.6% vs 82.9%

Estudios prospectivos CT rectal, Doxi vs Azitro: 95.5% vs 78.5%

Estudios prospectivos CT vaginal, Doxi vs Azitro: 93.5% vs 95.4%

- Alta tasa infecciones recurrentes/reinfecciones 18-34%
- Mayor eficacia Doxiciclina
 - > Hombres sintomáticos
 - > Alta carga bacteriana

Doxiciclina más eficaz para CT rectal

CT Rectal: Reservorio Extragenital en Mujeres

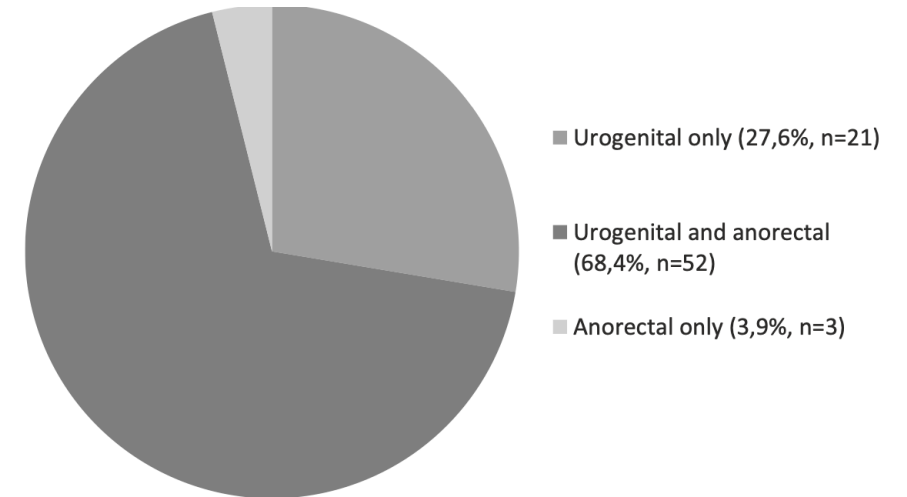
Gratix et al, CID 2015: 60

Barry et al, O&G 2010: 115

van Liere et al. BMC Infectious Diseases 2014, 14:274

van Liere et al. Sex Transm Infect 2014:58–60

- Morbilidad: EIP
- *Screening* rectal: Aumento 15% -44% detección CT
- CT rectal sin CT vaginal concomitante solo en 1-5%
- No relación sexo anal
- Coste- efectividad



Recomendación en mujeres con conductas de riesgo

CASO CLÍNICO 3





CASO CLÍNICO 3

- Mujer 23 años
- ITS previas: CT hace 1 año

Prurito y dolor perianal 3 días

**Cuáles son
los posibles
diagnósticos?**

1) Virus de la viruela del mono

2) Linfogranuloma venéreo

3) Sífilis

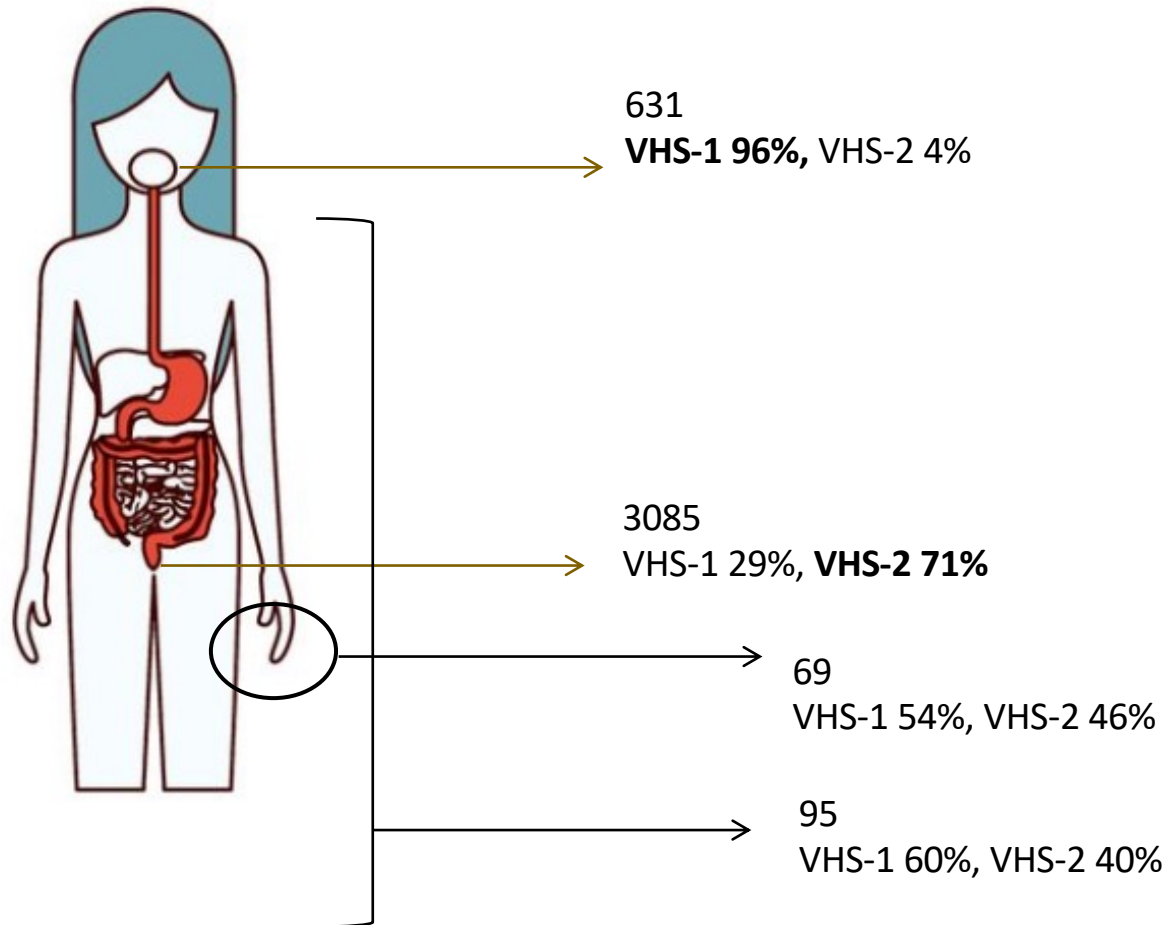
4) Herpes simple

5) Foliculitis

Herpes perianal

Gun- Britt et al, Acta Derm Venereol 2002; 82

Lautenslaguer et al, Dermatol 2001; 202



Detecció d'Herpes simple virus 1 per PCR a temps real	Negatiu
Detecció d'Herpes simple virus 2 per PCR a temps real	Positiu
Detecció de Varicel·la virus per PCR a temps real	Negatiu

	Males (n = 111)	Females (n = 59)
Genital	93 (84%)	23 (39%)
Corpus penis	33	Labia minora 9
Glans penis	30	Labia majora 8
Preputium	30	Vaginal 4
Sulcus coronarius	9	Mons pubis 4
Urethral	2	
Mons pubis	3	
Extragenital	18 (16%)	36 (61%)
Buttock	12	21
Anal	–	9
Thigh	5	5
Finger	3	5
Face	–	1

Several patients had several sites involved.

- Recurrencias no asociadas sexo anal
- Riesgo VIH (RR 2.7)

Qué tratamiento prescribir para el herpes anogenital?

1) Valaciclorir oral

2) Aciclovir oral

3) Famciclovir oral

4) Aciclovir tópico

5) Povidona tópica

Tratamiento herpes anogenital

First-episode genital herpes

Aciclovir 400 mg oral three times a day OR Aciclovir 200 mg oral five times daily OR Famciclovir 250 mg oral three times daily OR Valaciclovir 500 mg oral twice daily. Duration for all is 5 days but extended to 10 as required.

Increased dosing and prolonged treatment periods in immunocompromised and HIV patients.

Recurrent genital herpes (episodic treatment)

Aciclovir 800 mg oral three times daily for 2 days OR Famciclovir 1000 mg oral twice daily for one day OR Valaciclovir 500 mg oral twice daily for 3 days (short course therapies).

OR

Aciclovir 200 mg oral five times daily OR Aciclovir 400 mg oral three times daily for 3-5 days OR Valaciclovir 500 mg oral twice daily OR Famciclovir 125 mg oral twice daily (all for five days).

Recurrent genital herpes (suppressive treatment)

Aciclovir 400 mg orally twice daily OR Aciclovir 200 mg oral four times OR Valaciclovir 500-1000 mg oral once daily OR Famciclovir 250 mg oral twice daily.

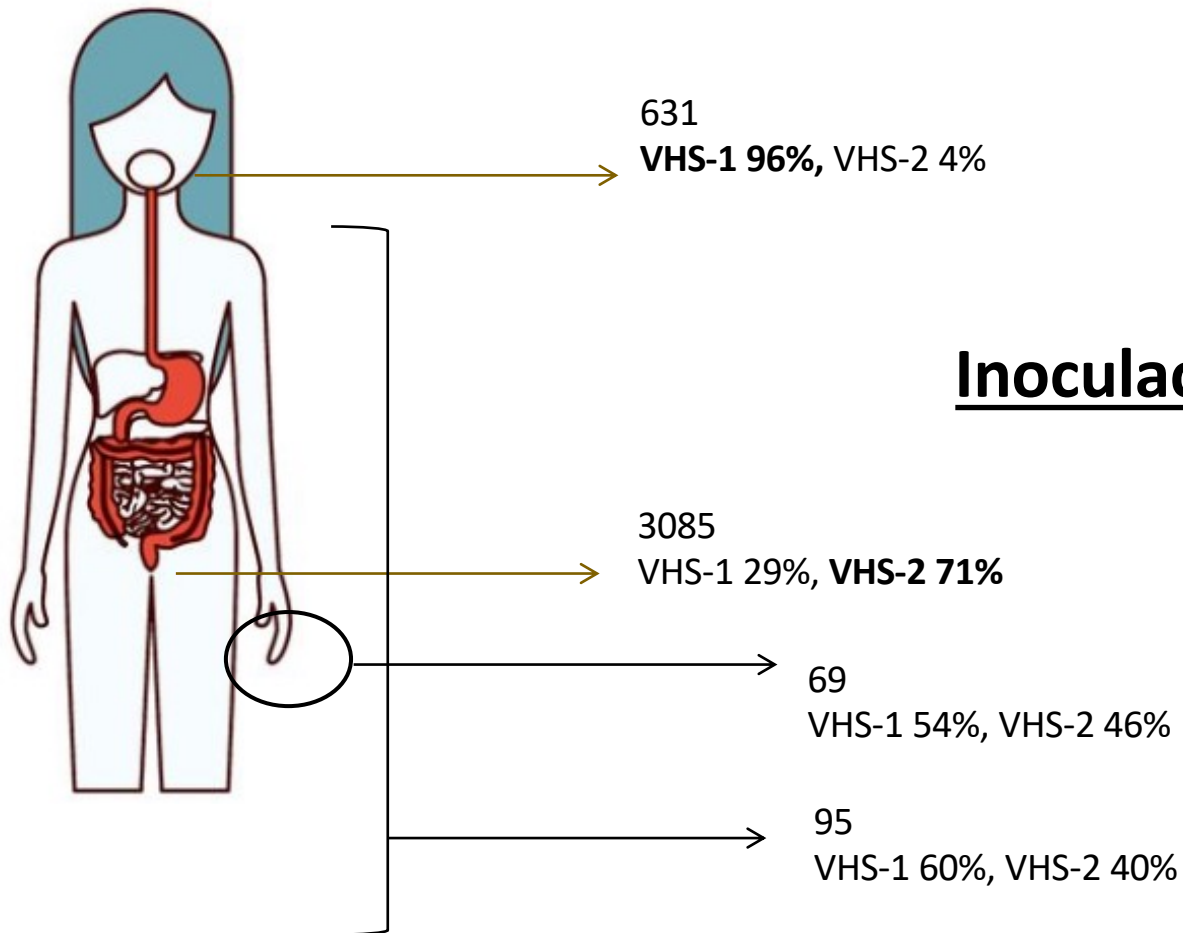
In pregnancy

Primary infection: Aciclovir 200 mg oral five times daily for 5-10 days -
Reactivation during 1st and 2nd trimester: Aciclovir 400 mg oral three times daily for 5 to 10 days (usually no treatment is advised) - Preventive: Aciclovir 400 mg oral three times daily OR Valaciclovir 250 mg oral twice daily (all from 36th gestational week until delivery).

VHS-2: Tropismo Extragenital

Gun- Britt et al, Acta Derm Venereol 2002; 82

Benedetti et al, Am J Derm 1995; 98



Inoculación directa vs Reactivación axonal ?

- **21%** pacientes con herpes genital primario desarrollará **recurrencia extragenital**
- **28%** de pacientes presentan **varias localizaciones**

CASO CLÍNICO 4





CASO CLÍNICO 5

- Hombre 32 años
- Bisexual
- U3m4H (reconoce prácticas de riesgo)
- Tratamiento Prep
- ITS previas: NG, sífilis

Dolor anorectal y descarga rectal 7 días

Cuáles son los posibles diagnósticos?

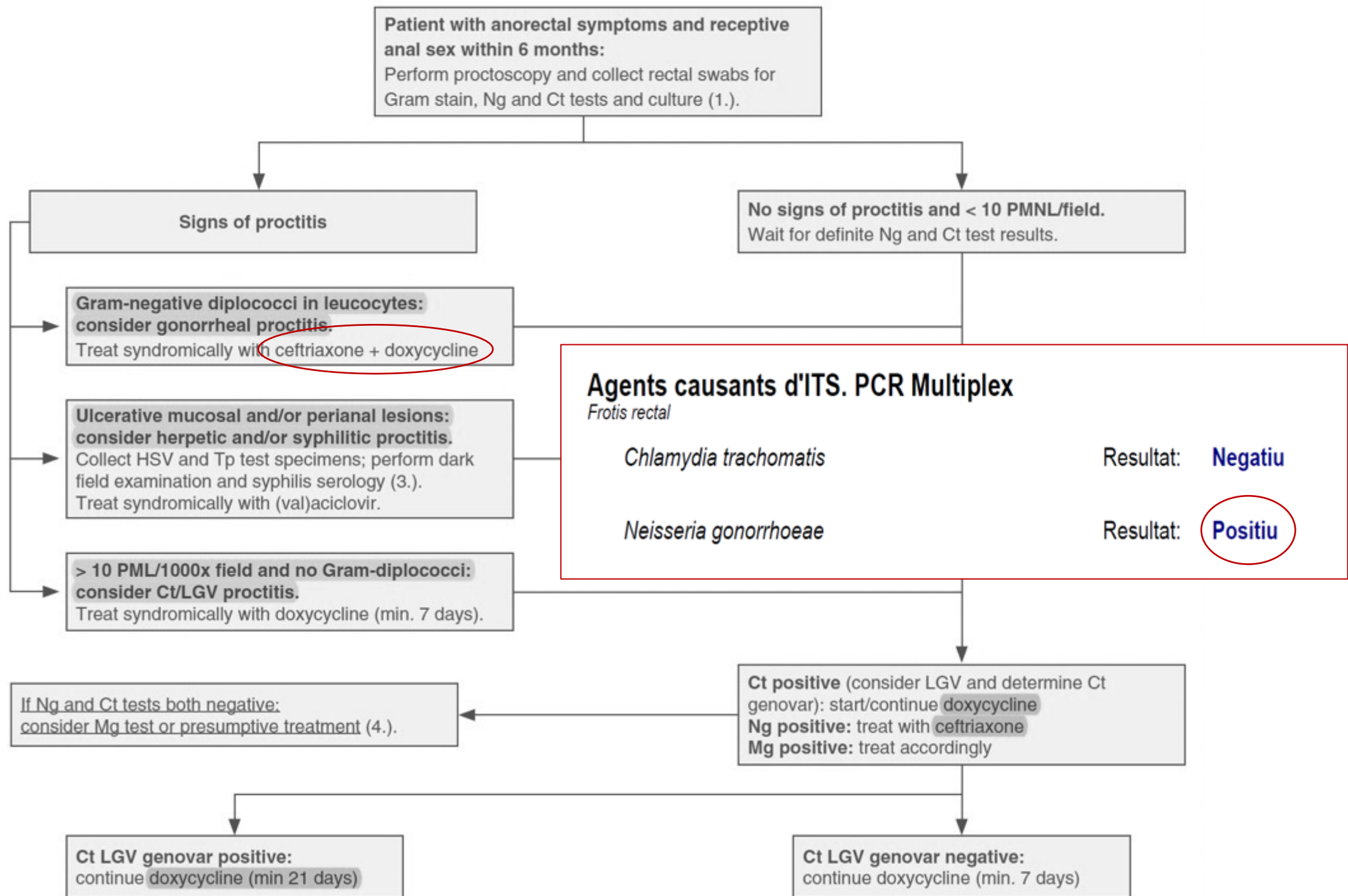
1) Traumático


2) Sífilis primaria rectal

3) Gonococo rectal

4) Clamidia rectal

5) Linfogranuloma venéreo rectal





Recomendaciones
para el tratamiento de las
infecciones gonocócicas
no complicadas (uretra,
cérvix, recto y faringe)

IUSTI - 2020	CDC – 2021	SEIMC - 2017	BASHH - 2019
Ceftriaxona 1 g	Ceftriaxona 500 mg	Ceftriaxona 500 mg	Ceftriaxona 1 g
(Azitromicina 2 g)	-	Azitromicina 1 g	-

A qué contactos habrá que avisar?

1) Contactos de los últimos 3 meses

2) Contactos de los últimos 2 meses

3) Contactos del último mes

4) Contactos de los últimos 6 meses

5) Pareja estable

CASO CLÍNICO 5





CASO CLÍNICO 5

- Hombre 34 años
- Tratamiento Prep
- ITS: NG
- U3m20H

Odinofagia 3 días

Cuáles son los posibles diagnósticos?

1) Chancro extragenital

2) Herpes

3) Amigdalitis estreptocócica

4) Virus de la viruela del mono

5) Mononucleosis

CASO CLÍNICO 6

Agents causants d'úlceres genitals. Úlcera

Exsudat uretral

Detecció de Treponema pallidum

Resultat: **Negatiu**

Chlamydia trachomatis serovar L (Limfogrànuloma veneri)

Resultat: **Negatiu**

Detecció de Virus Herpes simple 1

Resultat: **Negatiu**

Detecció de Virus Herpes simple 2

Resultat: **Negatiu**

Detecció de Haemophilus ducreyi

Resultat: **Negatiu**

Virus Verola del mico: det. per PCR (temps real)

Resultat: **Positiu**

Brote viruela del mono 2022

HSN sin historia documentada de viaje a país endémico o exposición a animales importados

Cepa 2 África Occidental (enfermedad leve)

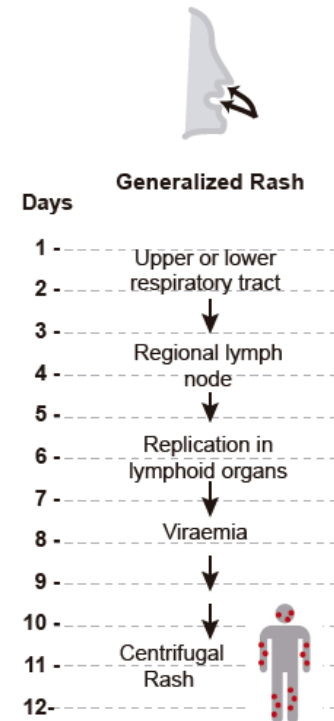
Presentación clínica atípica:

- **Lesiones cutáneas localizadas** en una determinada región corporal (área anogenital)
- **Síntomas sistémicos leves**

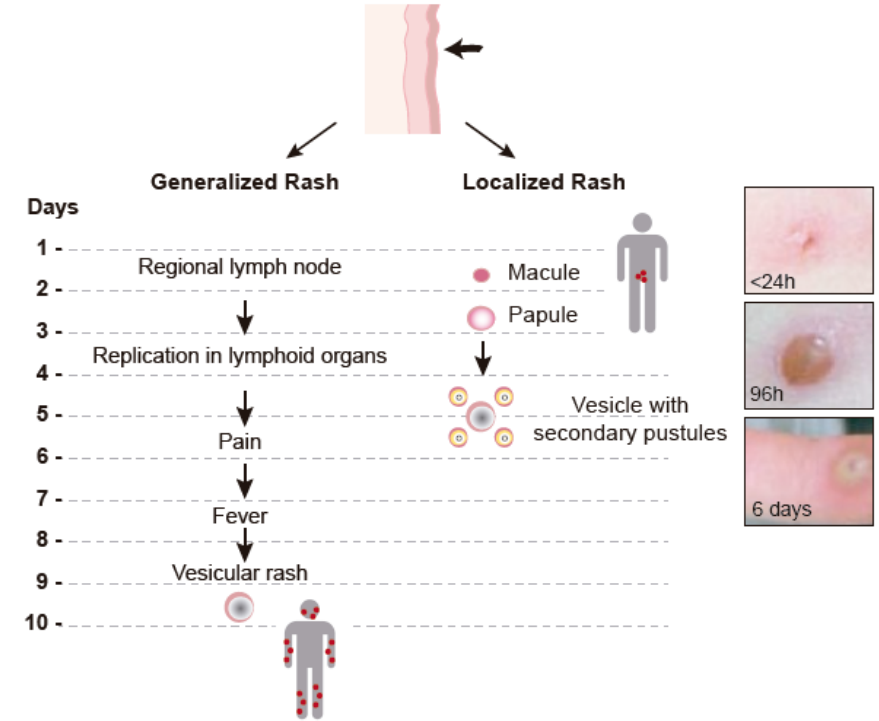
Transmisión: **Contacto íntimo** con lesiones o **transmisión sexual?**

Periodo de incubación más **corto**

Variola by respiratory route



Variola by inoculation



Tonsilitis

19 casos (20%)

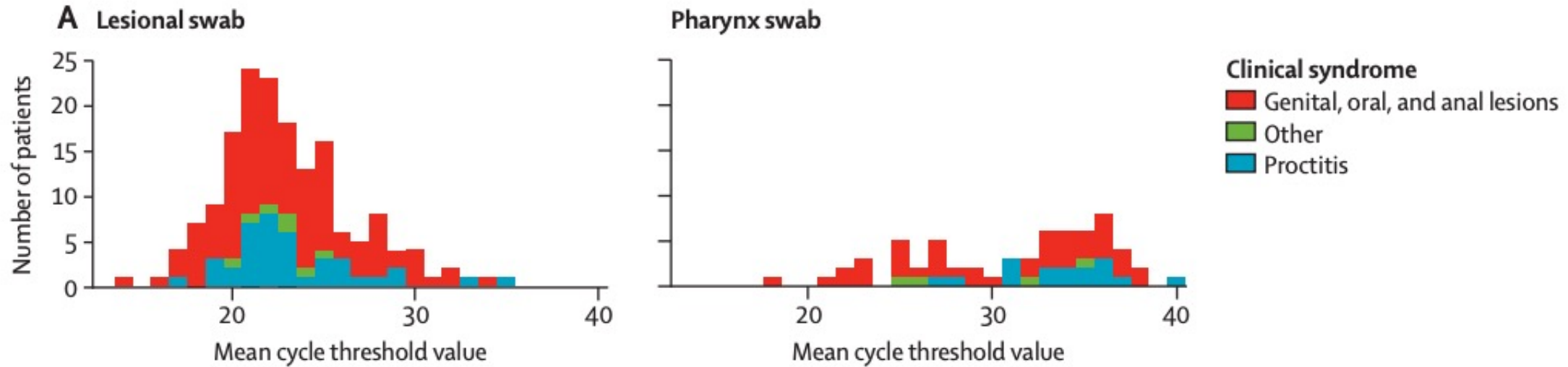
18 (95%) sexo oral receptivo

Proctitis

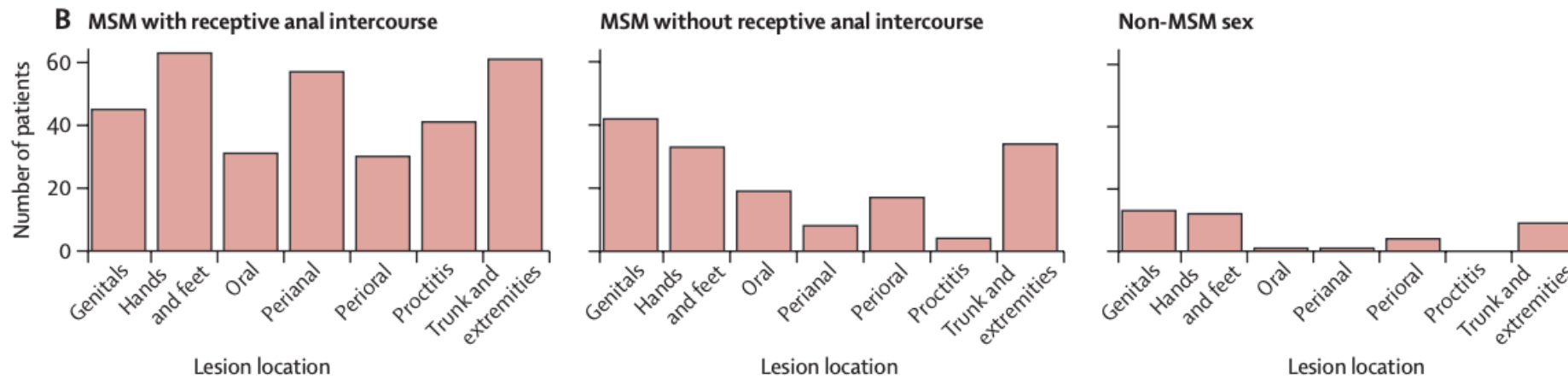
45 casos (25%)

N=181	MSM with Receptive Anal Intercourse (N=108)	Other MSM Sex (N=58)
Presence of Proctitis	41 (32.9%)	4 (6.9%)
Systemic symptoms before the rash	67 (62.0%)	16 (27.6%)
Incubation in days, Median (IQR)	8 (5-10)	6 (5 -6)
Throat PCR		
Positive	50 (46.3%)	18 (31.0%)

Valor medio CT de lesión versus faringe



Localización de lesiones según vía de infección



Resumen

1. Las manifestaciones orales/rectales de la **Sífilis**
2. La Clínica y abordaje de la **CT rectal**
3. El tropismo extragenital de **VHS-2**
4. El abordaje de la proctitis por **NG**
5. Brote **viruela del mono** 2022

Transmisión

Oro-Genital

Oro-Anal

Genito-Anal

Genito- Genital

Digito-Oral

Digito-Anal

Genito- Digital

Juguetes

Fisting

Agradecimientos

Tània Baena, Nerea Cid, Martí Vall i Mayans,
Adrià Mendoza, Andrea Alemany

UITS, Hospital Germans Trias i Pujol